



Universidad Nacional de Cuyo
Carrera de Especialización en Periodoncia
Sede formadora: Facultad de Odontología

DIAGNÓSTICO Y TRATAMIENTO DE RECESIONES GINGIVALES MÚLTIPLES EN SECTOR ANTERO INFERIOR

Trabajo Final para optar por el título de Especialista en Periodoncia

Alumna: Od. Libanti Sofía
Director: Od. Esp. Villegas Pablo
Directora de la carrera: Dr. Ribotta Estela M.

Mendoza, Argentina

2025

AGRADECIMIENTOS

Este trabajo no habría sido posible sin el apoyo, la compañía y la guía de todas aquellas personas que me acompañaron a lo largo de este camino académico y personal.

Quiero agradecer al cuerpo docente, y en especial a la Dra. Estela Ribota, por transmitirnos con generosidad sus conocimientos, su pasión por la periodoncia y por guiarnos en el desafío de ser mejores profesionales cada día.

A mi familia y amigos, por su apoyo incondicional, su paciencia y el aliento constante que me sostuvieron durante todo este recorrido.

A Jimena Rodano, compañera de estudio, sillón y amiga inseparable de esta especialidad, porque sin su compañía y amistad este camino no hubiera sido lo mismo.

Finalmente, deseo expresar un agradecimiento muy especial a Pablo Villegas, por haber aceptado acompañarme en la realización de este trabajo final y, sobre todo, por motivarme cada día a crecer y superarme como profesional.

ÍNDICE

Contenido

INTRODUCCIÓN	4
MARCO TEÓRICO	5
OBJETIVOS	38
MATERIALES Y MÉTODOS	39
Protocolo de trabajo	39
Caso clínico 1:	41
Técnica túnel desplazado hacia coronal modificado con injerto gingival de tejido conectivo subepitelial.	41
Caso clínico 2	49
Técnica colgajo desplazado hacia coronal en sobre con injerto gingival de tejido conectivo subepitelial.	49
Caso clínico 3	58
Técnica túnel con colgajo de avance coronal con injerto gingival de tejido conectivo subepitelial	58
RESULTADOS	66
DISCUSIÓN	71
CONCLUSIÓN	80
BIBLIOGRAFÍA	82

INTRODUCCIÓN

El tema del presente trabajo se focaliza en el diagnóstico y tratamiento de las recesiones gingivales localizadas en el sector antero inferior. Se analizan las distintas técnicas quirúrgicas de recubrimiento radicular disponibles en la bibliografía, con el objetivo de establecer criterios que orienten la toma de decisiones clínicas, es decir identificar cuándo es más adecuado seleccionar una técnica específica (tunelización o colgajo desplazado hacia coronal) y en qué situaciones conviene optar por una u otra. Sin embargo, estos dos abordajes se han considerado sustitutos entre sí, y los profesionales clínicos a menudo se enfrentan con la opción de realizar solo uno durante los procedimientos de cobertura radicular. Por este motivo, el presente trabajo no solo involucra las técnicas quirúrgicas mencionadas, sino también la combinación de ambos enfoques, con el fin de aprovechar los beneficios de cada una y así potenciar los resultados clínicos finales.

En esta línea, corresponde en este apartado, ofrecer el encuadre teórico específico relacionado con las recesiones gingivales localizadas en el sector antero inferior. Resulta fundamental definir en términos disciplinares y técnicos los conceptos vinculados con el diagnóstico y su tratamiento.

MARCO TEÓRICO

Diversos estudios epidemiológicos han demostrado que la recesión gingival es un hallazgo frecuente en la práctica clínica diaria. Su prevalencia oscila entre el 40% y el 100%, dependiendo de la población y los métodos de análisis. Los defectos de recesión gingival pueden ser localizados o generalizados y pueden localizarse en las superficies dentales vestibulares, linguales o interproximales.¹

Diferentes investigaciones ofrecen evidencia respecto a que las recesiones gingivales presentan una alta prevalencia a nivel mundial, con una tendencia a aumentar en gravedad conforme avanza la edad. Un metaanálisis reciente estimó que más del 84% de la población global presenta recesiones gingivales de al menos 1 mm de profundidad, siendo la incidencia mayor en las superficies vestibulares.² Asimismo, otros estudios han evidenciado que la frecuencia y severidad de estas recesiones se incrementan significativamente con la edad: mientras que en individuos de 20 a 29 años la prevalencia es del 64%, en mayores de 50 años alcanza el 99%, con una mayor proporción de recesiones superiores a 4 mm.³ Además, esta condición representa un motivo frecuente de preocupación en los pacientes, ya que a menudo las raíces expuestas son dolorosas al tacto, a los productos químicos y puede generar alteraciones estéticas.⁴

La recesión gingival se define como el desplazamiento apical del margen gingival desde su posición fisiológica –ubicada entre 1 a 2 mm coronal a la unión cemento-esmalte (UCE)- hacia la raíz del diente, con lo que conlleva a la exposición patológica de la superficie radicular.^{1,3,5} Este fenómeno puede afectar uno o varios dientes favoreciendo que se produzca sensibilidad dental, caries radicular, compromiso estético, aumento de la acumulación de placa bacteriana e incluso la pérdida dental. Las causas de la recesión gingival son diversas, incluyendo factores anatómicos, fisiológicos y patológicos. Entre los factores anatómicos incluyen fenotipo gingival, morfología del hueso alveolar, posición del diente en la arcada dental y la inserción de frenillos. Los factores fisiológicos incluyen el movimiento ortodóncico de los dientes, mientras que los

factores patológicos abarcan cepillado dental agresivo, técnicas inadecuadas de hilo dental, los piercings perioral, traumatismo por maloclusión y hábitos parafuncionales y en cuanto a los factores inflamatorios incluyen enfermedades periodontales como la gingivitis y la periodontitis.^{6,7}

Para el diagnóstico, prevención y tratamiento efectivo de la recesión gingival, es fundamental comprender los factores etiológicos que la causan, mejorando así la salud periodontal y la calidad de vida de los pacientes.⁸

La etiología es multifactorial e involucra una combinación de factores locales y sistémicos. Varias investigaciones concluyeron que la mal posición de dientes y el traumatismo causado por el cepillado dental son los factores etiológicos más frecuentes asociados a recesión gingival.^{5,9}

Factores anatómicos

Entre los factores anatómicos que predisponen a la recesión gingival se incluyen la presencia de dehiscencia y fenestración del hueso alveolar, posición anormal del diente en el arco, trayectorias eruptivas aberrantes y la morfología individual de cada diente. Estos factores pueden estar interrelacionados y pueden dar como resultado una tabla ósea alveolar más delgada de lo habitual, lo que la vuelve más susceptible a la reabsorción frente a estímulos agresivos.⁶

Factores fisiológicos

En cuanto a los factores fisiológicos, el movimiento ortodóncico de los dientes a posiciones fuera de la arcada vestibular, predispone a la formación de dehiscencias y como consecuencia genera el desarrollo de recesión gingival. La falta de tejido gingival adecuado puede aumentar el riesgo de complicaciones durante y después del tratamiento de ortodoncia. Por lo cual, varios autores destacan la importancia de evaluar y tratar la recesión gingival antes de iniciar estos tratamientos con el objetivo de preservar los tejidos periodontales y optimizar los resultados clínicos y estéticos. Además, la terapia de ortodoncia puede ser un factor de riesgo predisponente para el desarrollo de

recesiones gingivales. La malposición dentaria genera una disminución en el volumen del tejido gingival, lo que, sumado a técnicas de higiene oral realizadas con fuerzas excesivas, por parte del paciente, puede favorecer la aparición de múltiples recesiones gingivales. Asimismo, pueden desarrollarse recesiones gingivales profundas y aisladas en los incisivos inferiores, algunos años después de la finalización de la terapia ortodóncica. Entre los factores comúnmente asociados a estos defectos gingivales se encuentran la presencia de un retenedor lingual de alambre redondo de canino a canino, la inclinación vestibulo-lingual de la raíz del diente afectado en relación con los incisivos adyacentes, y la presencia de tejido inflamado en la zona de exposición radicular.^{6,10}

Factores patológicos

La perforación de la lengua y las regiones periorales se asocia directamente con lesiones dentales y gingivales, especialmente en la superficie lingual de los dientes anteriores inferiores. Asimismo, la recesión gingival vestibular puede ocurrir en pacientes que portan pernos labiales posicionados de forma que generan traumatismos en los tejidos blandos del periodonto.⁶

El uso incorrecto de técnicas de cepillado, especialmente con cepillo de cerdas duras y movimientos horizontales vigoroso, puede causar daño al epitelio gingival y al tejido conectivo subyacente, provocando migración apical del margen gingival.¹¹ Además puede ser causado por una serie de variables potencialmente confusas, como la presión, el tiempo y el dentífrico utilizado. De igual forma el uso de hilo dental puede contribuir a la abrasión dental y la lesión gingival en pacientes muy motivados que no han sido debidamente instruidos en la técnica del uso de hilo dental.⁶

Las dentaduras parciales mal diseñadas y la colocación subgingival de los márgenes de la restauración pueden no solo provocar un traumatismo directo en los tejidos, si no también pueden facilitar la acumulación de placa subgingival, con las consiguientes alteraciones inflamatorias en la encía adyacente y la migración del margen gingival hacia apical del diente.⁶ Además,

las superficies sin pulir o sobresalientes tienden a acumular más placa que las superficies lisas. Por lo tanto, el acabado cuidadoso de las restauraciones, es esencial para prevenir el desarrollo de defectos de recesiones gingivales.¹

Históricamente, se ha sugerido que las fuerzas oclusales traumáticas podrían constituir un factor etiológico en la aparición de recesión gingival y pérdida de tejido periodontal.¹² Las fuerzas oclusales desiguales y la malposición dental, son factores que pueden contribuir significativamente al desarrollo de esta patología. Los dientes mal alineados pueden recibir fuerzas excesivas durante la masticación, lo que puede generar en trauma gingival y pérdida de inserción clínica. Hábitos parafuncionales como el bruxismo y el apretamiento dental inducen la aplicación repetitiva de fuerzas no funcionales sobre los tejidos periodontales, favoreciendo el daño mecánico, la inflamación crónica y, en consecuencia, la reabsorción ósea.^{12,13}

La periodontitis es una enfermedad inflamatoria crónica que afecta los tejidos de soporte del diente, provocando la destrucción progresiva del ligamento periodontal y del hueso alveolar.¹⁴ Esta pérdida de soporte, junto con la inflamación persistente, puede conducir a la pérdida de inserción clínica y como consecuencia a la retracción del margen gingival. La acumulación de placa bacteriana y la respuesta inmunoinflamatoria del huésped son factores determinantes en la patogenia de la enfermedad periodontal y como consecuencia el desarrollo de recesión gingival.¹⁵

Los fenotipos periodontales delgados presentan una mayor susceptibilidad a la recesión gingival debido a la escasa cantidad de tejido conectivo, encía queratinizada y tabla ósea alveolar.^{14,16} Este tipo de fenotipo es más vulnerable al trauma mecánico y a la inflamación, lo que incrementa el riesgo a desarrollar recesión gingival.^{17,18} Se ha demostrado que un grosor de encía queratinizada igual o mayor a 2 mm favorece el mantenimiento de la salud gingival, especialmente en presencia de restauraciones subgingivales.¹⁹ Por otra parte, un vestíbulo poco profundo interfiere con una adecuada técnica de higiene oral, dificultando el control de placa y favoreciendo la acumulación de biofilm.²⁰ Asimismo, la presencia de una inserción alta de frenillo labial se ha asociado con una mayor predisposición a la recesión gingival. Por esta razón, diversos

estudios enfatizan la importancia de evaluar estos parámetros clínicos con el objetivo de establecer una relación mucogingival estable y asegurar la salud periodontal a largo plazo posterior al tratamiento.^{19,21}

Las condiciones sistémicas, como la diabetes *mellitus*, pueden afectar negativamente la cicatrización de los tejidos periodontales y aumentar la susceptibilidad a la recesión gingival, especialmente cuando existe un control glucémico deficiente. Asimismo, factores genéticos pueden predisponer a una respuesta inflamatoria exacerbada, incrementando la severidad del daño periodontal. En pacientes con predisposición a recesiones gingivales, un control metabólico adecuado, combinado con una estricta higiene bucal y control de placa bacteriana, puede reducir significativamente el riesgo de progresión de la enfermedad. Diversos estudios han demostrado una relación directa entre el mal control glucémico y una mayor destrucción periodontal. El manejo de estas afecciones sistémicas es crucial para la atención integral de los pacientes con periodontitis.^{4,15,22}

El consumo de tabaco constituye otro factor de riesgo relevante para el desarrollo de recesiones gingivales y pérdida de inserción clínica.^{14,23} El tabaquismo ejerce efectos crónicos adversos sobre múltiples componentes del sistema inmunoinflamatorio, incluyendo alteraciones en la microvasculatura y disfunción de los neutrófilos y promover crecimiento de microfloras patógenas que conducen a la destrucción del tejido periodontal. Además, compuestos como la nicotina interfieren con la actividad de los fibroblastos, afectando su capacidad de proliferación y adhesión a las superficies radiculares, lo que puede comprometer el pronóstico.⁴ Existe escasa evidencia científica sobre la eficacia del tratamiento de cobertura radicular en pacientes fumadores. Sin embargo, un metaanálisis realizado por Chambrone y colaboradores²⁴ concluyó que el porcentaje de éxito en estos pacientes es significativamente menor en comparación con los no fumadores, así como también su estabilidad de cobertura a largo plazo. Asimismo, un cambio en el estilo de vida, en este caso, dejar de fumar, no revierte los efectos del tabaquismo inmediatamente, pero puede mejorar progresivamente las condiciones de cicatrización de los tejidos a futuro. Por ello, diversos autores recomiendan, cesar el hábito de fumar antes

de realizar procedimientos quirúrgicos periodontales. Es fundamental los análisis sistémicos de los pacientes para planificar los tratamientos y comunicar sus posibles implicancias en el pronóstico.^{24,25}

La cobertura radicular completa, es el objetivo final del tratamiento quirúrgico, sin embargo, el grado de cobertura radicular también depende de diversos factores. Se deben evaluar diferentes parámetros clínicos involucrados en la recesión gingival para determinar el resultado predecible de la cobertura radicular.²⁶

Diversos autores han desarrollado clasificaciones para los defectos de recesión gingival con el objetivo de facilitar el diagnóstico, pronóstico y elección del tratamiento. En la actualidad dichas clasificaciones se fundamentan principalmente en la pérdida de inserción clínica a nivel interproximal, e incluyen además la evaluación de la superficie radicular expuesta y la localización de la unión amelocementaria.²⁷

La clasificación de Miller, propuesta en 1985, ha sido tradicionalmente una de las más empleadas a nivel mundial para categorizar los defectos de recesión gingival, basándose principalmente en la relación entre recesión gingival y la pérdida de inserción proximal.²⁸ Su popularidad se debe, en parte, a su simplicidad y facilidad de aplicación clínica. No obstante, con el tiempo se demostraron limitaciones que evidenciaron la necesidad de un nuevo sistema de clasificación más integral.²⁹ Entre los principales inconvenientes se destaca la utilización de la unión mucogingival como criterio diagnóstico, pero el método de detección de la unión mucogingival no se describe en la clasificación y esto crea confusiones sobre las diferentes clasificaciones de este autor.³⁰ Además, no contempla defectos localizados en la superficie palatina y lingual de los dientes, dado que en dicha región anatómica la unión mucogingival no está presente y el método para determinar la pérdida de tejido interproximal no está claramente definido en la clasificación.^{26,28,29}

Más recientemente, la clasificación de Cairo, propuesta en 2011, se basó en la evaluación objetiva de la pérdida de inserción a nivel vestibular, palatina/lingual e interproximal, sin depender de la localización de la unión mucogingival ni de

otros parámetros subjetivos.²⁸ Esta clasificación distingue tres tipos de recesión gingival:

- RT1: Recesión gingival vestibular o palatina/lingual sin pérdida de inserción a nivel interproximal. El límite amelocementario interproximal a nivel mesial y distal del diente no es detectable.

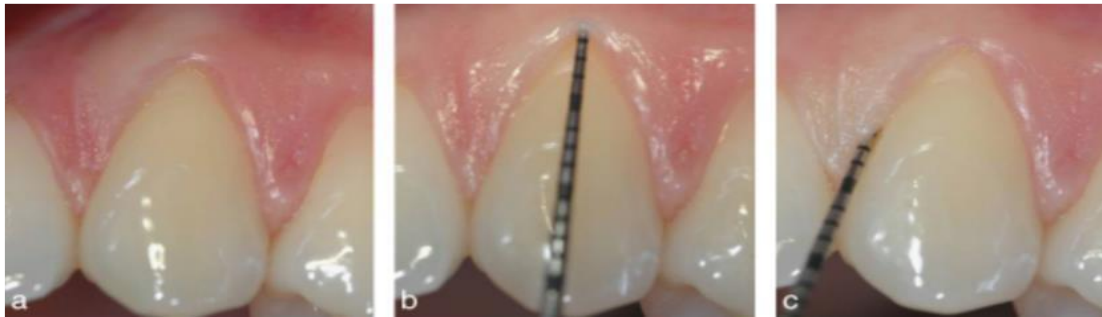


Fig. 1. “(a) Recesión gingival bucal en el canino superior izquierdo, (b) el nivel de inserción clínica bucal fue de 3 mm, (c) la unión cemento-esmalte interproximal no es detectable; el diagnóstico final es recesión tipo 1”. (Extraído de ²⁸)

- RT2: Recesión gingival asociada a pérdida de inserción interproximal. La cantidad de pérdida de inserción proximal es igual o menor a la pérdida de inserción vestibular, lingual o palatina.

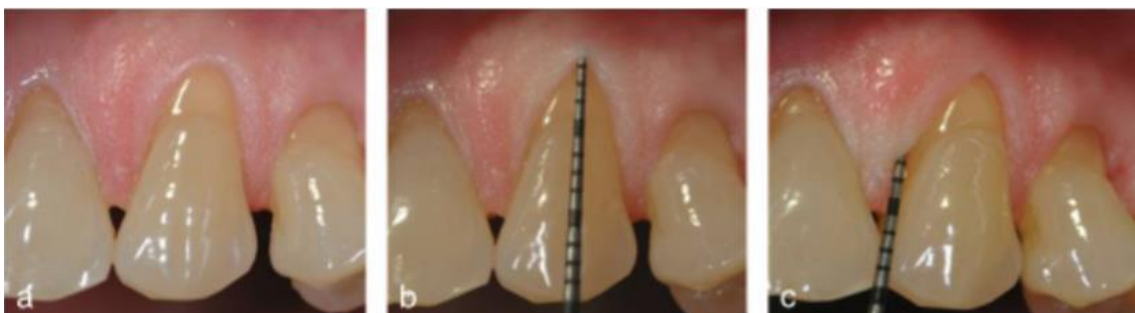

Fig. 2. “(a) Recesión gingival bucal en el canino superior izquierdo, (b) el nivel de inserción clínica bucal fue de 4mm, (c) el nivel de inserción interproximal fue de 3mm; el diagnóstico final es recesión tipo 2”. (Extraído de ²⁸)

- RT3: Recesión gingival asociada a pérdida de inserción interproximal. La cantidad de pérdida de inserción interproximal es mayor a la pérdida de inserción vestibular, lingual o palatina.

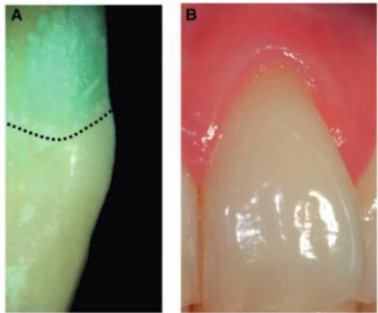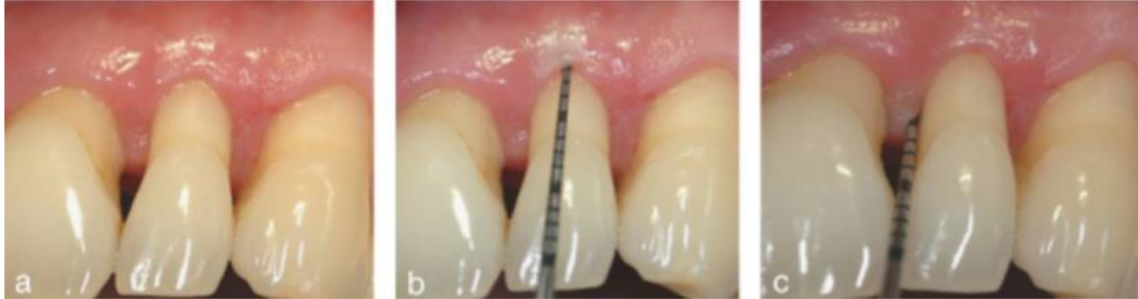
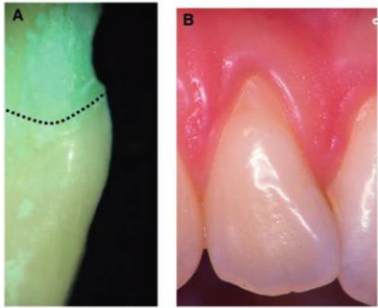
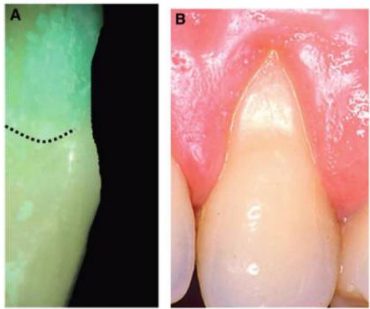



Fig. 3. (a) Recesión gingival bucal en el canino superior izquierdo, (b) el nivel de inserción clínica bucal fue de 6mm, (c) el nivel de inserción interproximal fue de 8mm; el diagnóstico final es recesión tipo 3". (Extraído de ²⁸)

No obstante, la recesión gingival no solo compromete los tejidos blandos, sino que también puede involucrar estructuras dentales duras, con la exposición de superficie radicular y la unión amelocementaria. La superficie radicular expuesta puede dañarse aún más por un cepillado dental traumático o por caries radiculares, los cuales pueden generar irregularidades en la superficie radicular e incluso puede generar la pérdida del límite amelocementario original. Por lo tanto, un diagnóstico integral de los defectos por recesión gingival requiere no sólo de la evaluación de tejidos blandos, si no también, de los tejidos duros ya que pueden influir de manera determinante en el pronóstico y la eficacia del tratamiento de cobertura radicular.³¹

Por este motivo, autores como Pini Prato, en 2010, propusieron una clasificación para las recesiones gingivales basada en la visibilidad de la unión amelocementaria y la presencia de defectos en la superficie dental.³¹ La clasificación se divide en cuatro categorías.

Tabla 1. Extraída de ³¹

Clasificación	Descripción	
CLASE A (-)	La unión amelocementaria es visible y no hay defectos en la superficie dental	
CLASE A (+)	La unión amelocementaria es visible y hay presencia de un defecto en la superficie dental (presencia de lesión no cariosa)	
CLASE B (-)	La unión amelocementaria no es visible y no hay defectos en la superficie dental	
CLASE B (+)	La unión amelocementaria no es visible y hay presencia de un defecto en la superficie dental (con escalón $\geq 0,5\text{mm}$)	

Esta clasificación utilizada en conjunto con las clasificaciones de tejidos periodontales es útil para alcanzar un diagnóstico más preciso en áreas de recesión gingival.³¹

Además, autores como Zucchelli y colaboradores han propuesto una clasificación específica para las recesiones gingivales asociadas a lesiones no cariosas la cual ayudan al diagnóstico y a la toma de decisiones clínicas.³²

Por otra parte, es importante destacar el pronóstico de las recesiones gingivales, ya que permite estimar la posibilidad de lograr una cobertura completa, parcial o nula, lo cual es fundamental para la planificación del tratamiento quirúrgico.^{1,8} Esta situación posibilita la selección del procedimiento quirúrgico y una mejor comunicación entre el profesional y el paciente, estableciendo expectativas realistas sobre los resultados finales del tratamiento. De esta manera, se evita que ambos perciban como un fracaso un procedimiento que, si bien puede no lograr una cobertura radicular completa, sigue siendo clínicamente exitoso al mejorar la salud periodontal y la estética relativa.²⁸

Las clasificaciones mencionadas, según Cairo, como RT1 tiene una probabilidad alta de cobertura radicular completa con técnicas quirúrgicas adecuadas, la RT2 tiene una posibilidad, pero no garantizada, de cobertura radicular completa y se puede lograr una cobertura radicular parcial y, por último, la RT3 la cobertura radicular completa no es posible y se espera obtener una cobertura parcial o nula.²⁸

A su vez, autores como Zucchelli han propuesto un método para predecir la posición final del margen gingival basándose en la altura de la papila interdental. Este enfoque permite estimar de forma más precisa el resultado estético del tratamiento. Este procedimiento demostró ser útil para predecir la posición del margen gingival a los tres meses posteriores a la cirugía mucogingival.³³

El límite amelocementario parece representar el límite coronal máximo de la cobertura radicular alcanzable en la superficie vestibular tras la cirugía

mucogingival. Esta observación puede estar relacionada con la estabilidad del colgajo o injerto y con el aporte vascular proveniente del tejido blando interproximal, el cual desempeña un papel fundamental durante el proceso de cicatrización. Una adecuada irrigación sanguínea desde las papilas interdetales es determinante para la integración y la maduración del tejido en la zona vestibular, lo que condiciona el éxito del tratamiento quirúrgico en términos de cobertura radicular y estabilidad del resultado a largo plazo.³⁴

También se debe tener en cuenta para el diagnóstico de la recesión gingival, la evaluación de parámetros clínicos específicos, que permiten determinar la severidad de la recesión, así como su impacto funcional y estético.

Parámetros clínicos

Los parámetros clínicos para el diagnóstico incluyen la altura de la recesión, medida desde la unión amelocementaria hasta el margen gingival, y el ancho de la recesión, que corresponde a la distancia mesiodistal de la exposición radicular en su punto más amplio.⁵ También se debe evaluar la profundidad de sondaje, medida desde el margen gingival hasta la profundidad de la bolsa periodontal, la cantidad de encía queratinizada presente, y la posición del margen mucogingival, ya que su relación con la recesión determina el tipo de mucosa involucrada.³⁵

Respecto al pronóstico, este depende de varios factores anatómicos y clínicos. Uno de los más relevantes es la clasificación de la recesión, como se ha mencionado anteriormente, para predecir la posibilidad de cobertura radicular completa. Otros factores pronósticos incluyen el biotipo gingival (fino o grueso), el espesor del tejido en la zona receptora, la profundidad del vestíbulo, la ausencia de inflamación activa, y la ausencia de frenillos o inserciones musculares altas que interfieran con el margen gingival.³⁶

Asimismo, la cooperación del paciente, especialmente en cuanto a técnicas de higiene oral atraumática, la ausencia de factores etiológicos persistentes y el control de la placa bacteriana son determinantes claves para el mantenimiento a largo plazo de los resultados quirúrgicos obtenido.¹

En el presente trabajo se utilizó la clasificación de recesión gingival propuesta por Cairo y Pini Prato, ya que se demostró una alta fiabilidad para su uso en la práctica clínica para el diagnóstico, pronóstico y planificación del tratamiento de esta patología. Su enfoque clínico, basado en la evaluación de la pérdida de inserción interproximal y vestibular, lingual/palatino, y tejidos duros permite una mejor estandarización más precisa del diagnóstico y aporta información al clínico para la selección de la técnica quirúrgica para tratar el defecto. Además, mejora la predicción de los resultados terapéuticos, mejora los resultados estéticos y permite establecer expectativas claras sobre el resultado del tratamiento, favoreciendo así una comunicación más clara con el paciente.^{28,31}

Las indicaciones terapéuticas para el abordaje de defectos por recesión gingival comprenden principalmente consideraciones estéticas, el manejo de la hipersensibilidad dentinaria, la necesidad de generar o aumentar el volumen de tejido queratinizado en la zona afectada y la prevención de caries y lesiones no cariosas. Desde el punto de vista clínico, la corrección de estas recesiones busca no sólo restablecer la continuidad del margen gingival, sino también mejorar la funcionalidad, estética y estabilidad de los tejidos blandos dentarios.⁶

Razones estéticas

La indicación principal para el abordaje terapéutico de las recesiones gingivales suele estar determinada por la demanda estética del paciente. La elongación clínica del diente, frecuentemente visible durante la sonrisa, representa una preocupación estética significativa para las personas. La corrección de dicha alteración morfológica sólo puede lograrse mediante procedimientos quirúrgicos de cobertura radicular, los cuales permiten restaurar la armonía gingival y mejorar la percepción estética dental.^{6,37}

Hipersensibilidad

Los pacientes con recesión gingival suelen presentar hipersensibilidad dentinaria frente a estímulos térmicos debido a la exposición de las superficies radiculares. Esta condición genera incomodidad y, en algunos casos, dolor, y puede interferir negativamente con la realización de una higiene oral adecuada,

contribuyendo así a la acumulación de biofilm y a la progresión de la patología periodontal.⁶

Aumento de tejido queratinizado

La indicación para el tratamiento de la recesión gingival también puede resultar de la dificultad o incapacidad específica del paciente para mantener un control adecuado de la placa debido a la naturaleza estrecha y profunda del defecto de la recesión o ausencia de tejido queratinizado.⁶

Diversos autores como Lang y Loe concluyeron que, aunque la salud puede mantenerse con anchos reducidos de encía queratinizada, un mínimo de 2 mm de encía queratinizada alrededor de los dientes, es recomendable para favorecer la salud periodontal a largo plazo.³⁸

Diversos estudios han señalado que una banda reducida de encía queratinizada, especialmente en ausencia de encía adherida, puede estar asociada con una menor resistencia frente al acúmulo de placa bacteriana y con un acceso limitado para una higiene bucal eficaz, como fue descrito clásicamente por Lang y Löe. No obstante, este concepto ha sido objeto de debate, ya que investigaciones más recientes han demostrado que es posible mantener la salud gingival incluso en zonas con escasa o nula encía queratinizada, siempre que se controle adecuadamente la placa¹. Es importante destacar que muchas de estas conclusiones derivan de estudios longitudinales y no de intervenciones clínicas controladas, por lo que su aplicabilidad debe ser considerada cuidadosamente en la práctica clínica, valorando las particularidades anatómicas y funcionales de cada paciente.³⁹

Lesiones no cariosas y caries radicular

La indicación para el tratamiento de la recesión gingival puede derivar de la presencia de lesiones no cariosas o caries radicular que pueden causar la hipersensibilidad y dificultad del control de la placa por parte del paciente. El tratamiento de la caries o lesiones no cariosas puede ser quirúrgico o combinado restaurador-quirúrgico, dependiendo del potencial para cubrir con tejido blando.^{6,32}

Desarmonía del margen gingival

Este fenómeno puede ser causado por la morfología de la recesión gingival, incluso en ausencia de la hipersensibilidad dental, puede impedir que el paciente realice una técnica de cepillado eficaz. Esto ocurre especialmente cuando las recesiones son aisladas y profundas, cuando son muy estrechas o cuando se extienden más allá de la unión mucogingival. El único tratamiento factible es la cirugía de cobertura radicular.^{6,14}

El tratamiento de la recesión gingival tiene como objetivo lograr la cobertura radicular completa, siempre que sea posible, alcanzando una integración tisular óptima, una armonía cromática con los tejidos adyacentes, una reducción de la sensibilidad dental, lo cual garantiza tanto el éxito biológico como el estético y una profundidad de sondaje mínima después de la cicatrización.^{40,41,42} Para ello, la selección de la técnica quirúrgica más predecible y reproducible debe sustentarse en una evaluación sistemática de los siguientes parámetros:

1. Factores relacionados al paciente: edad, fenotipo periodontal, hábitos y comorbilidades.
2. Morfología y extensión del defecto de recesión: recesiones unitarias o múltiples
3. Localización de la deformidad mucogingival: zonas de alta demanda estética o funcional.
4. Arquitectura anatómica del sitio receptor: ancho de encía queratinizada, biotipo gingival y profundidad vestibular.
5. Estrategias de cicatrización y estabilización del colgajo: elección de técnica de sutura y uso de agentes moduladores de la cicatrización.
6. Biomateriales de soporte: injerto de tejido conectivo, derivados de matriz del esmalte y matrices dérmicas acelulares.

Estos objetivos se logran mediante diversas técnicas quirúrgicas, que se clasifican principalmente en colgajos desplazados hacia coronal, procedimientos de tunelización o estrategias que combinan ambos enfoques. Además, resulta fundamental considerar los distintos tipos de injertos de tejido blando y los métodos de obtención correspondientes. No obstante, un análisis detallado de los factores asociados al paciente y a las características del

defecto es esencial para la selección de la técnica quirúrgica más adecuada, asegurando así resultados clínicos predecibles y estéticamente satisfactorios.

Tipos de injertos

Injerto autógeno

Estos tipos de injertos son aquellos tejidos tomados de un sitio donante a un sitio receptor del mismo individuo.¹⁴

La principal zona donante del injerto de tejido conectivo es el paladar duro, debido a su accesibilidad y disponibilidad de tejido, aunque la región de la tuberosidad maxilar también puede ser utilizada en determinadas situaciones clínica.⁴³

Injerto gingival libre

El injerto gingival libre (FGG) es una técnica quirúrgica que consiste en la obtención de un fragmento compuesto por epitelio y tejido conectivo del paladar duro del propio paciente, el cual se trasplanta a la zona afectada por la recesión gingival, manteniendo su estructura histológica original. Este tipo de injerto está especialmente indicado en situaciones clínicas donde se observa una escasa profundidad del vestíbulo, recesiones gingivales asociadas a la ausencia o deficiencia de encía adherida, o presencia de frenillos con inserción cercana al margen gingival que comprometen la estabilidad del tejido blando.^{14,43,44}

Injerto de tejido conectivo subepitelial

El injerto de tejido conectivo subepitelial (CTG) constituye una de las técnicas quirúrgicas más ampliamente utilizadas para la cobertura radicular. Este procedimiento implica la obtención de un injerto de tejido conectivo del paladar del propio paciente, el cual puede ser desepitelizado fuera de boca o tomado directamente sin epitelio. Posteriormente, el injerto se posiciona sobre la superficie radicular expuesta y se recubre mediante un colgajo de tejido gingival del sitio receptor. Diversos estudios han demostrado que el CTG ofrece resultados predecibles y efectivos, con altas tasas de cobertura radicular

completa, estabilidad a largo plazo y una mejora significativa en la estética y la función periodontal.^{43,44}

Además de los autoinjertos, se han desarrollado alternativas que permiten evitar una segunda intervención quirúrgica en el sitio donante, como el paladar o la tuberosidad maxilar y disminuir la morbilidad de los pacientes.⁴⁵ Estos sustitutos presentan propiedades esenciales para su aplicación clínica, tales como biocompatibilidad, facilidad de adaptación y posicionamiento en el lecho receptor, capacidad de estabilización del coágulo, integración tisular, conducción o inducción celular y estimulación de la proliferación celular.^{45,46} Según su origen, estos biomateriales o andamios pueden clasificarse en tres grandes grupos:

Injerto alógeno

Este tipo de injerto son matrices obtenidas de donantes de cadáver de la misma especie, pero genéticamente diferentes.^{45,46} Los más utilizados son matriz dérmica humana.⁴⁷

Injertos xenogénicos

Este tipo de injerto de tejido blando provienen de otras especies.^{45,46} Los más utilizados son matriz de colágeno de origen porcino.⁴⁷

Injertos aloplásticos

Estos son de origen sintéticos.⁴⁵ Los más utilizados son las matrices poliméricas.⁴⁷

Si bien estas alternativas terapéuticas presentan ventajas significativas, como la reducción de la morbilidad postoperatoria, evitar un segundo sitio quirúrgico, la disminución de los tiempos operatorios y la posibilidad de disponer de mayor volumen de injerto en casos donde el suministro de tejido autógeno resulta limitado, particularmente en el tratamiento de recesiones múltiples, su utilización se encuentra condicionada por determinadas.⁴⁸ Entre ellas, se destacan la variabilidad en la disponibilidad de los materiales, las diferencias en su biocompatibilidad y estabilidad a largo plazo, así como el costo económico

asociado y la limitada evidencia científica.⁴⁷ Estos aspectos deben ser considerados cuidadosamente en la planificación del tratamiento, a fin de garantizar resultados clínicos y estéticos predecibles.

Toma de injerto de tejido blando autólogo

La obtención de injertos de tejido blando ha experimentado una notable evolución desde finales de la década de 1960, cuando se introdujeron los injertos gingivales libres, compuestos por epitelio y tejido conectivo cuya cicatrización se producía por segunda intención. Aunque esta técnica ofrecía la ventaja de ser relativamente sencilla y permitía obtener injertos estables, presentaba como principal desventaja una elevada morbilidad en el sitio donante, asociada a dolor y sangrado posoperatorio. Con el objetivo de reducir estas complicaciones, Edel describió en 1974 la técnica de “trampilla” (*trap-door*), basada en la realización de dos incisiones verticales que permitían conservar el epitelio residual y alcanzar un cierre primario más favorable del paladar. Posteriormente, en la década de 1980, Langer y Calagna presentaron una técnica subepitelial destinada a corregir concavidades óseas, y en 1985 Langer y Langer propusieron un método menos invasivo para la cobertura de recesiones gingivales, empleando incisiones paralelas y la inclusión de una pequeña franja epitelial junto con tejido conectivo.⁴⁹

Con el tiempo surgieron otras modificaciones, entre ellas la técnica de incisión única o “envolvente”, que emplea un solo corte horizontal para acceder al tejido conectivo subepitelial; esta variante permite obtener injertos de espesor más uniforme y con menor trauma quirúrgico, aunque requiere una mayor precisión operatoria.^{44,49}

La tuberosidad maxilar también se ha consolidado como una zona donante válida debido a su tejido denso, voluminoso y la escasa morbilidad asociada; sin embargo, su anchura limitada puede superarse mediante injertos en tipo “acordeón” que expanden la superficie utilizable. Asimismo, se destaca la mayor tendencia a hiperplasia de estos injertos, lo que los hace especialmente útiles para el aumento volumétrico de tejidos blandos y la reconstrucción de

papilas, aunque su predictibilidad en la cobertura de recesiones radiculares es menor.⁴⁹

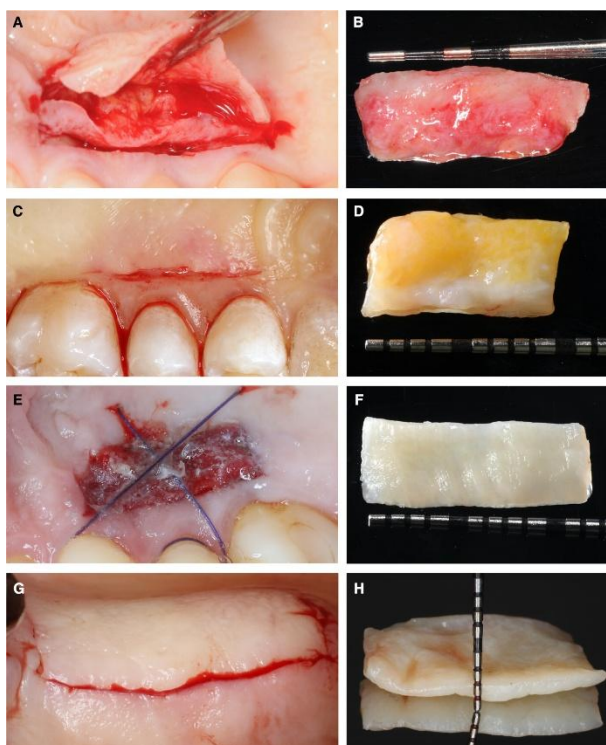


Fig. 4. Abordajes de recolección palatina. A, B: Técnica de trampilla e injerto de tejido conectivo subepitelial recolectado. C, D: Técnica de incisión única e injerto de tejido conectivo subepitelial recolectado. E, F: Técnica de injerto gingival libre e injerto recolectado tras su desepitelización y recorte. Se estabilizó una esponja de colágeno hemostático con suturas y se aplicó una capa adicional de adhesivo tisular de cianoacrilato sobre la esponja. G, H: Recolección de un injerto gingival epitelizado de la tuberosidad maxilar. (Extraído de ⁴⁹)

Complicaciones intraoperatorias y postoperatorias en la toma de injerto de tejido blando

El sangrado y la parestesia constituyen las complicaciones más frecuentes reportadas tras la obtención de injertos de tejido blando a nivel palatino.^{49,50} La principal medida preventiva para reducir el riesgo de estos eventos adversos es el conocimiento preciso de la anatomía local, con especial atención a las estructuras neurovasculares. En este sentido, se han descrito diversos reparos anatómicos que deben considerarse al momento de la recolección palatina, tales como el foramen palatino mayor, el foramen incisivo, la sutura media sagital y el borde posterior del paladar duro. Tavelli et al.⁵⁰ propusieron una zona de seguridad para la toma de injertos, definida en función de la distancia promedio entre la unión amelocementaria de cada diente y el trayecto de la

arteria palatina mayor, considerando además su desviación estándar y un margen adicional de 2 mm desde el límite gingival, con el objetivo de minimizar el riesgo de complicaciones intra y postoperatorias.^{49,50}

El manejo intraoperatorio y posoperatorio del sangrado incluye la compresión con gasa húmeda, el uso de agentes hemostáticos tópicos (como colágeno micro fibrilar, celulosa oxidada o esponja de gelatina), anestésicos locales con vasoconstrictor, así como placas de acrílico con paladar.⁴⁹

Los sitios donantes de injerto gingival libre, al cicatrizar por segunda intención, se asocian con mayor incomodidad posoperatoria. Diversos recursos han sido evaluados para reducir la morbilidad en el sitio donante, incluyendo materiales protectores (placas de acrílico con paladar, apósitos periodontales), agentes hemostáticos (colágeno, gelatina, cianoacrilato) y potenciadores de la cicatrización (concentrados plaquetarios, fibrina, terapia láser, ozono y ácido hialurónico).⁴⁹

Los pacientes pueden experimentar disfunción sensorial temporal después de la recolección palatina, ya que las terminaciones nerviosas libres pueden cortarse intraoperatoriamente. Según Del Pizzo et al,⁵¹ los trastornos sensoriales estaban presentes en todos los pacientes 2 semanas después de la recolección del injerto gingival libre, todos los pacientes recuperaron la sensibilidad normal después de 8 semanas.⁴⁹

La selección del procedimiento de injerto de tejido blando más apropiado para la cobertura radicular requiere de una cuidadosa consideración de las técnicas disponibles. El objetivo clínico es producir un traumatismo mínimo en los tejidos periodontales, creando al mismo tiempo un resultado predecible que sea funcional, cómodo y estéticamente aceptable para el paciente.⁴⁹

A pesar de la disponibilidad de múltiples enfoques quirúrgicos para el tratamiento de la recesión gingival, descritos en la bibliografía, ya sea en forma unitaria o múltiple, el presente trabajo se enfoca en la revisión y análisis

de las técnicas quirúrgicas específicamente indicadas para el abordaje de recesiones gingivales múltiples en el sector antero inferior.

Actualmente, la mayoría de los estudios se han centrado en el tratamiento de defectos de recesión moderada clasificados como Miller clase I y II, principalmente en premolares, caninos e incisivos superiores. Sin embargo, existe una evidencia limitada respecto al manejo de recesiones en los incisivos inferiores. La experiencia clínica sugiere que las recesiones gingivales profundas en esta región son hallazgos frecuentes, especialmente en pacientes con antecedentes de tratamiento ortodóntico.^{52,53}

Se ha postulado que, en la región antero inferior, donde la lámina ósea vestibular es delgada y el tejido gingival escaso, la proinclinación excesiva de los dientes más allá del límite del hueso cortical puede inducir dehiscencias alveolares, incrementando la susceptibilidad a recesiones futuras, particularmente en presencia de un control inadecuado de la placa y/o factores traumáticos mecánicos.⁵²

Adicionalmente, las condiciones mucogingivales adversas que suelen observarse en el sector incisivo inferior, como la ausencia de tejido queratinizado, la presencia de inserciones de frenillos, la tracción muscular y un fórnix vestibular poco profundo, han llevado a que la técnica quirúrgica más frecuentemente reportada para el manejo de estos defectos sea el injerto gingival libre (FGG), descrito por Sullivan y Atkins en 1968.⁵⁴ Esta técnica permite un aumento en la altura y el ancho del tejido queratinizado; sin embargo, los resultados en términos de cobertura radicular, contigüidad y coincidencia cromática son limitados, especialmente desde un enfoque estético, debido a la integración tisular deficiente del injerto y la desalineación de la unión mucogingival.^{14,44,52,53}

Dada la escasa evidencia disponible sobre el tratamiento de recesiones gingivales en el sector antero inferior, resulta relevante revisar la literatura existente que describa las distintas técnicas quirúrgicas aplicadas en esta región.

Túnel

- **Procedimientos de colgajo tunelizado sin incisión de papila de avance coronal modificada**

La técnica de tunelización, descrita por Allen en 1994,⁵⁵ es un procedimiento quirúrgico mínimamente invasivo empleado para el tratamiento de recesiones gingivales múltiples, especialmente en el sector anterior.⁵⁶ Se basa en el uso de la técnica de envoltura supraperióstica que permite la conservación de la encía existente, un trauma quirúrgico mínimo en el área receptora y una fijación firme del injerto de tejido conectivo sobre áreas de recesión adyacentes.⁵⁵

Las indicaciones de esta técnica son:^{55,56}

- Recesiones gingivales múltiples adyacentes
- Recesiones Cairo RT1 y RT2
- Profundidades mínimas de sondaje en los sitios receptores
- Pacientes con alta demanda estética
- Calidad o cantidad de tejido donante adecuado para el colgajo desplazado lateralmente
- Sensibilidad radicular expuesta
- Márgenes gingivales irregulares que comprometen la eficacia de la higiene bucal

Las contraindicaciones son:⁵⁵

- Uso habitual de tabaco u otras influencias sistémicas que se sabe que comprometen el potencial de cicatrización
- Bolsas periodontales profundas y sangrado al sondaje
- Recesiones Cairo RT3

Ventajas de la técnica túnel:⁵⁵

- El trauma quirúrgico en la zona receptora es mínimo.

- La nutrición del injerto se potencia mediante la movilización de los aportes vasculares laterales y papilares de la encía suprayacente adyacente.
- Se mantiene la integridad de las papilas involucradas, lo que favorece la preservación de la estética.
- El diseño de la envoltura permite una sutura relativamente fácil, a la vez que garantiza una fijación firme del injerto y su confinamiento dentro de la zona receptora.

El colgajo tunelizado de avance coronal modificado, descrito por Aroca y colaboradores,⁵⁷ representa una evolución de las técnicas quirúrgicas de cobertura radicular. Esta variante permite el desplazamiento coronal del colgajo sin incisiones verticales y con la preservación de las papilas interdetales. Una de sus principales ventajas, en el cual se modificó la técnica original, es que el injerto de tejido conectivo se encuentra completamente cubierto por el colgajo, lo que favorece su integración, nutrición y aumenta su viabilidad al mejorar el aporte vascular, contribuyendo así a resultados clínicos y estéticos más predecibles.^{58,59}

Si bien la técnica de túnel ofrece resultados satisfactorios y una mínima invasión quirúrgica, presenta ciertas limitaciones que deben considerarse al momento de planificar el tratamiento.

Las desventajas que presenta esta técnica ^{6,60,61}

- Manipulación precisa del colgajo sin comprometer la integridad de la mucosa
- Mayor riesgo de perforación en fenotipos gingivales finos
- Acceso limitado al lecho quirúrgico, lo cual dificulta la visión directa, lo que puede comprometer la correcta colocación y estabilización del injerto de tejido conectivo subepitelial
- Requiere de instrumental microquirúrgico especializado
- Demanda mayor tiempo operatorio en comparación con procedimientos convencionales

- Limitada en casos de recesiones amplias o con pérdida interproximal severa, donde la predictibilidad del resultado se reduce

El abordaje comienza con una incisión intrasulcular sin realizar descargas verticales ni incisiones sobre las papilas interdentes. Posteriormente, se efectúa un despegamiento cuidadoso del colgajo mediante instrumentos romos (tunelizadores), extendiéndolo por debajo de las papilas y más allá de la línea mucogingival para permitir un adecuado reposicionamiento coronal sin tensión.⁵⁷ Este procedimiento crea un túnel subepitelial continuo que mantiene la integridad de las papilas y favorece la vascularización del injerto.⁵⁹

Dentro de este túnel se inserta un injerto de tejido conectivo, generalmente obtenido del paladar duro o matriz de colágeno. Su estabilización puede ser mediante suturas reabsorbibles internas, sutura colchonero horizontal, o mediante la presión ejercida por el colgajo reposicionado. Finalmente, el colgajo se desplaza coronalmente, sin tensión, para cubrir completamente el injerto de tejido conectivo y las superficies radiculares expuestas. Para su fijación se emplean dos suturas verticales dobles cruzadas, ancladas en los puntos de contacto previamente ferulizados con resina compuesta, técnica descrita por Zuh et al.⁴³, esquematizada en la figura número 5. Esta sutura asegura la estabilidad del colgajo y del injerto, sin comprometer la vascularización.

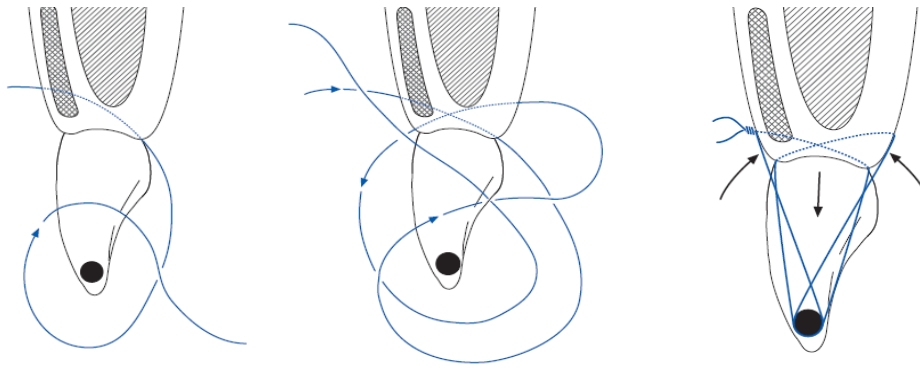


Fig. 5. “El sitio se cierra con dos suturas verticales dobles cruzadas. Primera sutura: comienza por el lado bucal, la aguja entra ligeramente coronal a la unión mucogingival, traspasa el injerto de tejido conectivo, pasa por debajo del punto de contacto ferulizado y sale por el lado palatino, ligeramente apical a la punta de la papila. Luego, la aguja regresa a través de los dientes hacia el lado bucal, pasa primero por los bordes incisales, y luego pasa por debajo de los puntos de contacto hacia el lado palatino/lingual, sin tomar contacto con la papila palatina/lingual.

Segunda sutura: desde el lado palatino/lingual, la aguja entra en la base de la papila y sale ligeramente apical de la papila en el lado bucal. No es necesario tomar el injerto conectivo; sin embargo, la aguja debe salir del tejido bucal en la región del tejido movilizado para evitar que se formen pliegues en la base de la papila. Como antes, la aguja regresa al lado palatino y luego pasa por debajo del punto de contacto primero hacia atrás, sin tomar tejido, y regresa a la cara bucal, donde se coloca la sutura. Luego de retirar las suturas de posicionamiento, se aplica una presión suave en el sitio quirúrgico durante unos minutos. (Extraído de ⁴³)

Procedimientos de colgajo de avance

- **Colgajo desplazado coronalmente: Técnica bilaminar “en sobre” para recesiones múltiples**

El colgajo avanzado coronalmente (CAF) es otra de las técnicas que es ampliamente utilizada para la cobertura radicular en cirugía plástica periodontal. Este procedimiento se basa en el desplazamiento coronal de los tejidos blandos sobre la superficie radicular expuesta y puede emplearse solo o en combinación con un injerto de tejido conectivo subepitelial para potenciar los resultados clínicos y estéticos.⁴⁴

Zucchelli y De Sanctis, en el año 2000,⁶² propusieron una modificación del colgajo reposicionado coronal, la cual ha demostrado ser una técnica eficaz y predecible para el tratamiento de recesiones gingivales múltiples. Esta variante se caracteriza por un diseño de colgajo en sobre, sin la necesidad de realizar

incisiones de descarga. La extensión del colgajo está determinada por diversos factores clínicos, entre ellos, el número de recesiones a tratar, el tipo de diente involucrado y la profundidad de las recesiones ubicadas en los extremos mesial y distal.^{44,62}

Las indicaciones de esta técnica son:⁴⁴

- Un tejido queratinizado apical o lateral inadecuado en altura y/o espesor para realizar un colgajo de reposición coronal o lateral
- Dientes con raíces prominentes y/o desplazadas vestibularmente
- Abrasiones radiculares
- Coronas protésicas o sobre implantes

Las ventajas que presentan son:^{44,62}

- Permite el tratamiento de recesiones gingivales múltiples en un solo acto quirúrgico
- Mantiene o incrementa en lo posible, el tejido queratinizado vestibular
- Evita incisiones verticales para no dañar el suministro de sangre al colgajo
- La elevación del colgajo parcial-total-parcial, proporciona mayor grosor, y, por lo tanto, mayor posibilidad de cobertura radicular, a la porción del colgajo que se encuentra sobre las exposiciones radiculares previamente expuestas, a su vez facilita el desplazamiento coronal del colgajo y garantiza el anclaje y el aporte sanguíneo a la papila quirúrgica en las zonas interproximales entre las exposiciones radiculares.
- Garantizar en mimetismo del área tratada, en términos de color y espesor, respecto a los tejidos blandos adyacentes
- No deja cicatrices antiestéticas
- Mínimamente invasivo, sin someter al paciente a excesivas molestias postoperatorias

Las desventajas que presenta, según autores como Zhur et al,⁵⁶ son:

- Difícil lograr cicatrización por primera intención en tejidos frágiles
- La papila quirúrgica es el punto más débil en la estabilización de un colgajo de avance coronal
- Dificultad clínica para lograr la desepitelización completa de las papilas interproximal
- Cantidad limitada de tejido blando en la zona, lo que limita las posibilidades de estabilización mecánica del colgajo y sutura
- Alto riesgo de cicatrización por segunda intención en los tejidos papilares
- Puede causar la formación de tejido cicatrizal e incluso en los casos en donde se logra cobertura radicular completa

De esta técnica, según Zucchelli et al,⁴⁴ existen dos variantes:

Abordaje lateral: Permite el tratamiento de recesiones gingivales que afecten los elementos de un cuadrante completo.

Abordaje frontal: Permite el tratamiento de las recesiones que afectan a los incisivos centrales y laterales.

El colgajo se confecciona considerando que todas las papilas quirúrgicas incluidas en su diseño serán desplazadas coronal y lateralmente, generando así un movimiento de rotación cuyo eje varía según el caso clínico. El abordaje quirúrgico consiste en la realización de incisiones paramarginales oblicuas en el área interdental, combinadas con incisiones intrasurculares a nivel del margen gingival mesial y distal de las recesiones. En cambio, el tejido ubicado en la porción apical sondable de la recesión no se incide, con el fin de preservar el epitelio queratinizado. Posteriormente, este se eleva mediante un despegamiento a espesor total con periostótomo, permitiendo su movilización para el recubrimiento radicular. La orientación de las incisiones paramarginales interdentales oblicuas se determina en función del eje de rotación planificado para la correcta ejecución de la técnica.^{44,62}

Para la realización de las incisiones oblicuas interdentes, es fundamental determinar previamente la dimensión de la recesión en el eje de rotación en sentido ápico coronal (desde el LAC hasta el margen gingival). A la medida obtenida se le suma 1 mm, y dicha longitud se traslada desde la punta de la papila anatómica hacia apical, ubicándose en el margen distal de la papila mesial y en el margen mesial de la papila distal. El punto final apical de esta medición será el extremo inferior de la incisión oblicua, que se origina en el margen gingival del diente adyacente. Este procedimiento se replica para cada diente con recesión que se incluya en el diseño del colgajo, considerando en cada caso la profundidad clínica de la recesión más 1 mm adicional.

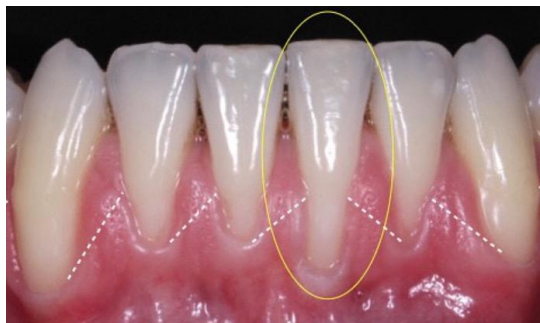

Fig. 6. Diseño de incisiones oblicuas interdentes paramarginales en sector antero inferior y la elevación del colgajo a espesor parcial-total. Extraído de ⁴⁴

Una vez delineado el colgajo, se procede a su elevación siguiendo un abordaje de espesor variable (parcial-total-parcial). Esta maniobra se inicia con un despegamiento parcial en la zona de las papilas quirúrgicas, continúa con la elevación a espesor total en la región apical a las recesiones mediante el uso de un periostótomo, de modo similar a lo descrito en la técnica del colgajo avanzado coronal, y finaliza con una disección parcial en la región apical, acompañada de la liberación de las inserciones musculares, con el objetivo de otorgar mayor movilidad al colgajo.⁴⁴

Luego, se realiza la desepitelización de las papilas anatómicas que actuarán como lecho receptor de las papilas quirúrgicas previamente diseñadas. Tras el acondicionamiento de las superficies radiculares expuestas, se reposiciona el colgajo en sentido coronal, asegurando que quede libre de tensión y se sutura en su nueva posición. Se considera que la movilización del colgajo es adecuada cuando el margen gingival alcanza pasivamente al menos 1 mm

coronal al límite amelo-cementario (LAC) de todos los dientes incluidos en el procedimiento, y las papilas quirúrgicas coinciden adecuadamente con las papilas anatómicas desepitelizadas.⁴⁴

La sutura del colgajo se lleva a cabo mediante un número variable de puntos suspensorios, los cuales se disponen alrededor de los dientes involucrados. Cada uno de estos puntos permite estabilizar y adaptar adecuadamente las papilas quirúrgicas sobre las papilas anatómicas desepitelizadas. Zucchelli recomienda iniciar la sutura por los puntos suspensorios distales en los extremos del colgajo, continuando luego con los puntos mesiales, y finalizando con la fijación de la porción central del colgajo. Este orden favorece un ajuste progresivo y controlado, asegurando un reposicionamiento coronal pasivo y libre de tensión.⁴⁴

En el presente trabajo, se optó por la utilización de suturas dobles verticales, descritas por el autor Zhur et al,⁴³ y Aroca et al,⁶³ reemplazando las suturas suspensorias clásicamente descritas por Zucchelli, con el objetivo de garantizar una mayor estabilización de la herida, adaptar el colgajo y el injerto de tejido conectivo a los tejidos subyacentes. Esto resulta en una mejor curación y revascularización del injerto durante su reposicionamiento coronal.⁶⁴ Esta decisión se fundamentó en las características anatómicas particulares del sector antero inferior, donde el volumen de tejido interdental es limitado y las papilas quirúrgicas pueden representar un punto débil para la estabilización del colgajo. Las suturas dobles verticales permiten una distribución más homogénea de la tensión en dirección vertical, favoreciendo un posicionamiento pasivo del margen gingival por encima del límite amelo-cementario (LAC), una mejor adaptación de los bordes del colgajo y una menor tracción sobre las papilas, reduciendo así el riesgo de retracción o cicatrización por segunda intención. Esta técnica también ofrece mayor previsibilidad en fenotipos gingivales finos, donde el soporte mecánico del colgajo debe ser optimizado para favorecer la integración del injerto y la estabilidad del resultado estético. Esta técnica de sutura es mencionada y representada esquemáticamente en la Figura 4.⁴³

- **Técnica túnel con colgajo de avance coronal**

El colgajo tunelizado de avance coronal (TCAF) consiste en la combinación de la técnica túnel y la elevación de una papila quirúrgica con forma trapezoidal y la realización de una única incisión vertical, ubicada en la papila que no presenta, o que presenta menor pérdida de inserción clínica interproximal. En aquellos casos en los que tanto la papila mesial como la distal muestran una pérdida de inserción interproximal similar, la elevación de la papila quirúrgica y la incisión vertical se realizan sobre aquella con mayor altura y grosor de tejido gingival. Esta elección se basa en la mayor probabilidad de supervivencia del colgajo al ser reposicionado coronalmente y suturado al lecho receptor, preservando a su vez la integridad de la papila con mayor pérdida de inserción clínica.⁶⁵

Barootchi et al,⁶⁵ sugieren que esta técnica es adecuada para:

- Recesiones gingivales RT2 con papila deficiente
- Recesiones gingivales con papilas estrechas o poco profundas
- Dehiscencias periimplantarias con pérdida de inserción interproximal

De acuerdo con lo reportado en la literatura, esta técnica tiene como propósito integrar las ventajas de las técnicas quirúrgicas convencionales, específicamente el colgajo desplazado hacia coronal y la técnica de túnel, con el fin de optimizar los resultados clínicos y estéticos.

Por lo tanto, esta técnica tiene como objetivo mejorar la estabilización del injerto a la raíz, mejores resultados de cobertura radicular completa, proporcionar resultados estéticos favorables, acelera la cicatrización y reduce las molestias a los pacientes.⁶⁵

Las ventajas de esta técnica radican en la preservación de la integridad de las papilas interdentes con pérdida de inserción significativa, lo que reduce el riesgo de comprometer la vascularización al evitar el levantamiento convencional de un colgajo. Este aspecto resulta especialmente relevante en papilas estrechas, donde el aporte sanguíneo al colgajo y al injerto suele ser

limitado. Asimismo, la incorporación de una incisión vertical y la conformación de una única papila quirúrgica proporcionan una mejor visibilidad del área quirúrgica y permiten una mayor estabilidad del injerto mediante su fijación con suturas por debajo de la zona tunelizada y ancladas a la papila quirúrgica. En este sentido, la técnica ofrece ventajas sobre los enfoques convencionales al optimizar la vascularización y mejorar la predictibilidad de la integración del injerto.⁶⁵

La incisión horizontal destinada a la creación de la papila quirúrgica trapezoidal se realiza, siguiendo la recomendación de la técnica descrita por Zucchelli,⁶ a una distancia correspondiente a la profundidad de la recesión más 1 mm en sentido apical desde la punta de la papila. El procedimiento comienza con una incisión intrasulcular sobre el diente a tratar y el diente adyacente a la papila que será preservada, seguida del diseño del colgajo trapezoidal, que consiste en realizar una incisión horizontal de 3 mm y una incisión vertical ligeramente divergente hasta pasar la línea mucogingival.⁶⁵

Posteriormente, se realiza la tunelización de la superficie radicular del diente afectado por la recesión, incluyendo también los dientes adyacentes. La extensión del túnel se prolonga hacia el tercio medio de las caras vestibulares involucradas, sobrepasando la línea mucogingival, con el propósito de permitir un adecuado reposicionamiento coronal del colgajo sin generar tensión. La papila quirúrgica se eleva cuidadosamente a espesor parcial, empleando una hoja de bisturí N.º 15C, preservando así la vascularización de los tejidos interproximales. A continuación, se procede a la desepitelización de la papila anatómica mediante el uso de bisturí y tijeras de microcirugía, preparándola como lecho receptor para lograr una coaptación adecuada con la papila quirúrgica movilizada.

La técnica es combinada con un injerto gingival subepitelial autólogo, obtenido del paladar duro. El injerto se posiciona en la zona receptora y se fija mediante suturas simples reabsorbibles 6/0 a las papilas anatómicas previamente desepitelizadas. Finalmente, el colgajo se desplazada hacia coronal y se sutura la incisión vertical con puntos simples, de apical a coronal. El colgajo tunelizado fue estabilizado mediante puntos suspensorios verticales con sutura de nylon

6/0, sostenidos por una férula de resina compuesta confeccionada antes del inicio del procedimiento quirúrgico.⁶⁵

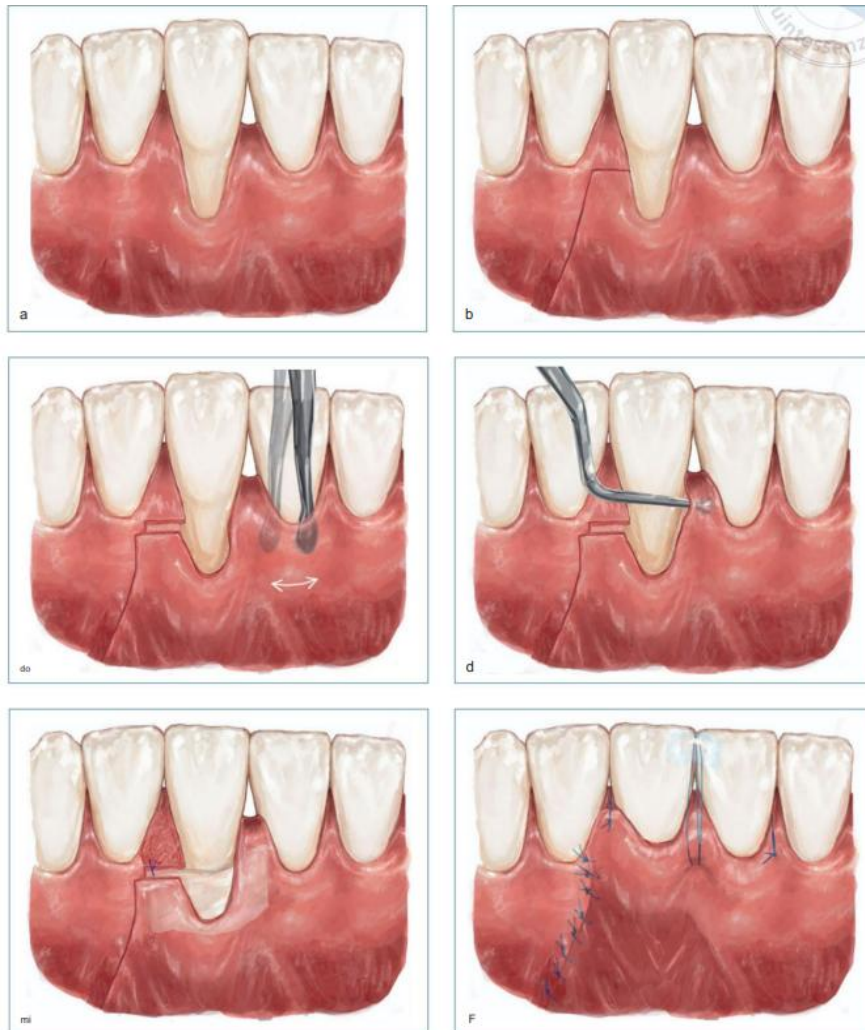

Fig. 7. Ilustración de TCAF. A. Situación clínica inicial. B. Diseño de la incisión. C. Tunelización del diente adyacente con tunelizador. D. Desprendimiento de la papila preservada con un elevador de papila para lograr un mayor avance coronal del colgajo. E. Estabilización del injerto. F. Sutura del colgajo utilizando suturas suspensorias verticales y dobles alrededor del punto de contacto de la férula. La incisión vertical se aproxima con puntos de sutura simples. (Extraído de ⁶⁵)

Tratamiento de la superficie radicular

El tratamiento de la superficie radicular expuesta constituye un paso crítico en los procedimientos quirúrgicos periodontales y mucogingivales, particularmente en aquellos orientados a la cobertura de recesiones gingivales.⁴⁴ La raíz dental expuesta como consecuencia de la pérdida de inserción periodontal presenta alteraciones estructurales y biológicas que pueden comprometer la cicatrización, la integración tisular y, en última instancia, el éxito del procedimiento quirúrgico. Entre dichas alteraciones se encuentran la presencia de barrillo dentinario, contaminantes bacterianos, toxinas y productos de desecho que dificultan la adhesión del coágulo sanguíneo, interfieren en la regeneración del tejido conectivo y favorecen la reabsorción del colgajo o del injerto.^{44,66}

Por estas razones, diversos protocolos han propuesto técnicas de acondicionamiento radicular, tanto mecánicas como químicas, con el fin de optimizar las condiciones del lecho quirúrgico. Estos procedimientos buscan modificar la superficie radicular en un sustrato biocompatible, libre de endotoxinas, y con propiedades favorables para la regeneración periodontal, la adhesión de fibrina y la estabilidad del colgajo.

El tratamiento mecánico de la superficie radicular se basa fundamentalmente en el alisado radicular, procedimiento destinado a eliminar el cemento contaminado, los depósitos bacterianos y las irregularidades que puedan interferir con la cicatrización tisular. Este alisado se lleva a cabo mediante el uso de curetas manuales tipo Gracey, diseñadas específicamente para adaptarse a las distintas morfologías radiculares. La técnica puede realizarse en dos momentos: previo a la intervención quirúrgica, como parte de la fase higiénica (alisado radicular prequirúrgico), o bien tras la elevación del colgajo quirúrgico, lo que permite un acceso directo y visual a las superficies radiculares expuestas (alisado abierto).⁴⁴

Además del tratamiento mecánico, diversos procedimientos han incorporado agentes químicos para el acondicionamiento radicular, con el fin de descontaminar, desmineralizar y favorecer la regeneración periodontal. Estos

agentes buscan modificar la superficie de la raíz para mejorar su biocompatibilidad, eliminar endotoxinas bacterianas adheridas al cemento y favorecer la adhesión de coágulos, proteínas o factores biológicos en procedimientos de cirugía mucogingival.^{14,44,67,68}

Entre los agentes más utilizados se encuentran:

- **Ácido cítrico (pH 1.0):** empleado por su capacidad para desmineralizar la superficie radicular, exponer las fibras colágenas del cemento y facilitar la unión del tejido conectivo nuevo. Se aplica durante 2–3 minutos con torundas de algodón.⁶⁷
- **Tetraciclina HCl:** se ha propuesto por sus propiedades antibacterianas, quelantes y su capacidad para favorecer la adhesión de fibroblastos.⁶⁷
- **EDTA (ácido etilendiaminotetraacético al 24%):** se utiliza como agente quelante suave, que remueve la capa de barro dentinario sin desmineralizar agresivamente, y expone las fibras colágenas facilitando el contacto con derivados de matriz del esmalte.^{44,68}
- **Ácido fosfórico al 35–40%:** aunque se utiliza ampliamente en odontología restauradora, su uso en periodoncia es más controvertido debido a su efecto altamente cáustico sobre el cemento.⁶⁷

Sin embargo, la evidencia actual es controvertida. Múltiples revisiones sistemáticas concluyen que el uso de estos agentes químicos no mejora de forma significativa los resultados clínicos (cobertura radicular, inserción clínica) cuando se los compara con tratamientos sin acondicionamiento químico, sobre todo en combinación con colgajos de avance coronario.^{66,68}

OBJETIVOS

El trabajo presenta el siguiente objetivo general:

- Analizar y comparar las diferentes técnicas quirúrgicas disponibles para el tratamiento de recesiones gingivales múltiples en el sector antero inferior, a partir de la revisión de investigaciones previas, con el fin de evaluar su eficacia y aplicabilidad clínica.

Los objetivos específicos son:

1. Describir los principales enfoques quirúrgicos utilizados en el tratamiento de recesiones gingivales múltiples en el sector antero inferior, destacando sus fundamentos teóricos y procedimientos.
2. Revisar y sintetizar la evidencia científica disponible sobre la efectividad y las ventajas de cada técnica, considerando aspectos como estabilidad de los resultados, nivel de cobertura radicular y satisfacción del paciente.
3. Comparar las distintas técnicas quirúrgicas en función de sus resultados clínicos, sus limitaciones y las recomendaciones para su aplicación en la práctica odontológica.

MATERIALES Y MÉTODOS

Protocolo de trabajo

Se realizó un protocolo de trabajo basado en una serie de casos clínicos tratados en la Facultad de Odontología de la Universidad Nacional de Cuyo entre los años 2023 y 2025. Los pacientes fueron seleccionados entre aquellos que acudieron por demanda espontánea al área de la Carrera de especialización de Periodoncia. Fueron incluidos tres sujetos adultos (un hombre y dos mujeres), con edades comprendidas entre los 25 y 55 años, que presentaban múltiples recesiones gingivales RT1, RT2 y RT3 en el sector antero inferior. Todos los pacientes fueron evaluados clínica y radiográficamente antes del tratamiento, confirmando la ausencia de enfermedad periodontal activa, buena higiene oral y estabilidad sistémica para los procedimientos quirúrgicos requeridos. El diagnóstico de los pacientes evaluados en este trabajo, se basó según la clasificación de las enfermedades y condiciones periodontales de 2018, consensuada por la European Federation of Periodontology (EFP) y la American Academy of Periodontology (AAP)

En los casos tratados se emplearon distintas técnicas de cobertura radicular, seleccionadas según las características clínicas del sitio receptor. Se utilizaron las siguientes técnicas:

- Colgajo desplazado hacia coronal en “sobre”
- Técnica de tunelización desplazada hacia coronal
- Combinación de ambas técnicas quirúrgicas en un procedimiento

Las tres técnicas quirúrgicas se llevaron a cabo con la combinación de un injerto de tejido conectivo subepitelial. Todas las intervenciones se realizaron siguiendo las recomendaciones clínicas descritas por Zucchelli y De Sanctis, Otto Zuh y Hurzeler, así como por Barootchi Shayan y Lorenzo Tavelli, autores reconocidos por su experiencia en cirugía mucogingival y técnicas de preservación del tejido blando.

Los pacientes fueron controlados clínicamente en los períodos postoperatorios de 7, 15, 60 y 90 días, evaluando parámetros como

cicatrización, estabilidad del injerto, presencia de complicaciones y evolución de la cobertura radicular. Se eligió el período de los 90 días como visita final de seguimiento de medición porque es en el momento en el que se puede considerar el resultado de la cirugía clínicamente estable y aún no influenciado por la fase de mantenimiento.

El presente estudio fue desarrollado en el marco de un protocolo institucional aprobado por la Facultad de Odontología de la Universidad Nacional de Cuyo, previo al inicio del tratamiento, se obtuvo el consentimiento informado por escrito de cada paciente. Se brindó una explicación clara y detallada sobre el diagnóstico, el plan de tratamiento propuesto, los objetivos terapéuticos, los procedimientos a realizar, los posibles riesgos, beneficios, alternativas terapéuticas y la importancia del cumplimiento de las indicaciones postoperatorias. Los pacientes tuvieron la oportunidad de realizar preguntas y expresar sus inquietudes, y firmaron el consentimiento en conformidad con los principios éticos de la atención odontológica, de acuerdo con lo establecido por la Asociación Odontológica Argentina y la Federación Dental Internacional (FDI).

Asimismo, se garantizó la confidencialidad de los datos personales y clínicos de los pacientes, conforme a la Ley de Protección de Datos Personales N.º 25.326 de la República Argentina. Las imágenes clínicas, radiografías y registros fueron utilizados únicamente con fines académicos y científicos, asegurando el anonimato de los pacientes involucrados.

Criterios de inclusión

Los criterios de inclusión a tener en cuenta fueron:

1. Edad de pacientes entre 25 y 55 años
2. Recesiones RT1, RT2 y RT3 de Cairo
3. Localización sector antero inferior
4. Recesiones múltiples
5. Salud gingivo-periodontal
6. Personas de ambos sexos
7. Pacientes no fumadores
8. Pacientes sin antecedentes sistémicos

1. Criterios de exclusión

Fueron excluidos del estudio aquellos pacientes que presentaban sangrado gingival al sondaje en el sitio a tratar, movilidad dentaria, deficiente o nula higiene oral o falta de compromiso al tratamiento. También se excluyeron individuos fumadores, embarazadas, mujeres en período de lactancia, pacientes con diagnóstico de diabetes mellitus, enfermedades autoinmunes, trastornos metabólicos que comprometan el colágeno o el tejido óseo, así como aquellos que consumieran drogas, fijadores de calcio u otras sustancias que pudieran interferir en el estado periodontal.

Caso clínico 1:

Técnica túnel desplazado hacia coronal modificado con injerto gingival de tejido conectivo subepitelial.

Paciente de sexo masculino, de 33 años de edad, que acude a consulta refiriendo hipersensibilidad dentaria y manifestando preocupación debido a la percepción de un diente con mayor longitud clínica aparente en comparación con los dientes adyacentes.

- **Historia Médica:**

El paciente no manifestó antecedentes clínicos relevantes que influyeran en su condición dental actual.

- **Historia Odontológica:**

El paciente presentó antecedentes de tratamiento ortodóncico, el cual tuvo una duración de tres años. Dicho tratamiento finalizó hace cinco años. El paciente refirió que, al concluir la ortodoncia, no presentaba una exposición gingival prolongada del diente del sector antero inferior; sin embargo, con el transcurso del tiempo, observó un retroceso gingival progresivo y un aumento de la sensibilidad en la zona afectada. A su vez, el paciente refirió un hábito de cepillado dental excesivamente vigoroso, lo que contribuyó, en dicha zona, a la sensibilidad dental y a posibles daños en la encía.

- **Examen clínico:**

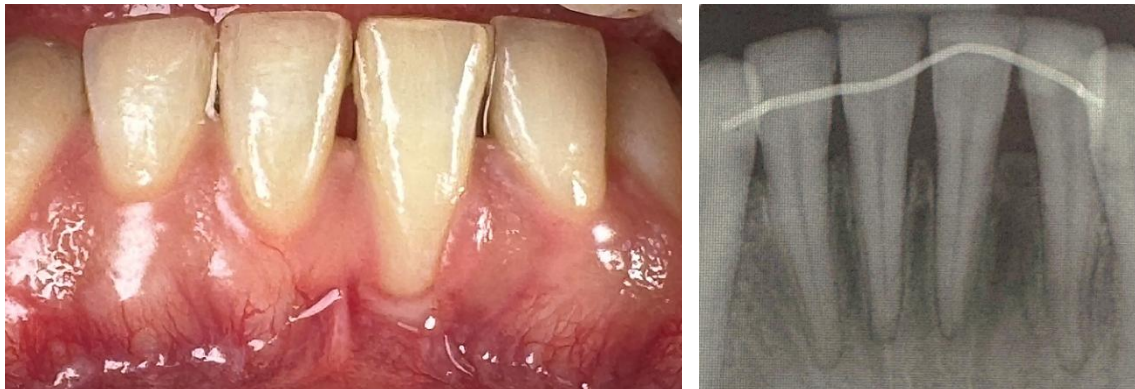


Fig. 8. Foto frontal inicial y radiografía periapical preoperatoria.

- **Diagnóstico:**

Salud gingival clínica en un periodonto sano.

Tabla 2. Clasificación de las alteraciones mucogingivales (fenotipo gingival) y recesiones gingivales

		Encía			Diente	
		Profundidad de la recesión	Grosor gingival	Ancho de tejido queratinizado	LAC A/B	Escalón +/-
31	RT2	4 mm	Fino	1 mm	A	-
41	RT2	1 mm	Fino	3 mm	A	-

- **Pronóstico:**

Tabla 3. Pronóstico de cobertura radicular

31	RT2	Bueno ($\geq 80\%$)
41	RT2	Bueno ($\geq 80\%$)

- **Planificación quirúrgica:**

El tejido blando en la zona se evaluó como competente, correspondiente a un fenotipo gingival intermedio. Se indicó la realización de la técnica de túnel desplazado hacia coronal con injerto de tejido conectivo subepitelial. El sitio donante seleccionado fue el paladar duro, de donde se obtuvo el injerto gingival

que se desepitelizó fuera de boca, y el sitio receptor fue el sector anteroinferior, correspondiente a la zona de recesiones gingivales múltiples.

- **Preparación prequirúrgica**

La higiene bucal previa al procedimiento quirúrgico constituye un aspecto fundamental en la preparación del paciente para intervenciones orales, ya que contribuye a la reducción de la carga microbiana en la cavidad oral y, por tanto, minimiza el riesgo de infecciones postoperatorias, favoreciendo una recuperación más predecible y sin complicaciones.

El paciente fue instruido en medidas de higiene oral preoperatoria, que incluyeron el uso de cepillo dental de filamentos suaves (Elgydium® 15/100) y enjuagues con digluconato de clorhexidina al 0,12%, dos veces al día, comenzando 24 horas antes de la intervención. El objetivo de estas medidas fue lograr una reducción significativa de la flora bacteriana oral en el periodo prequirúrgico.

Antibióticos Profilácticos:

Se le instruyó al paciente la siguiente medicación:

- Amoxicilina 875 mg por vía oral cada 12 horas.

Se inició toma 1 día antes de la cirugía y se prolongó la toma hasta cumplir los 7 días. Se administraron antibióticos previos a la intervención, con el objetivo de prevenir infecciones postoperatorias y asegurar la integridad del injerto y del sitio donante.

Se corroboró que el paciente no presentara antecedentes de hipersensibilidad a los fármacos planificados. Asimismo, se consultó al paciente sobre su función hepática y renal, con el objetivo de garantizar una metabolización y eliminación adecuada de los medicamentos indicados, reduciendo el riesgo de efectos adversos sistémicos.

Antinflamatorio prequirúrgico:

Se le instruyó al paciente la siguiente medicación:

- Ibuprofeno 600 mg por vía oral cada 6 o 8 horas.

Se inició la toma 1 día antes de la cirugía y se prolongó por 3 días posteriores a la cirugía periodontal, con el objetivo de reducir la inflamación y el dolor postoperatorio, así como para preparar el área del injerto para minimizar la reacción inflamatoria.

- **Protocolo quirúrgico**

Como medida de antisepsia intraoral, se indicó al paciente realizar un enjuague bucal con digluconato de clorhexidina al 0,12% durante un minuto, con el objetivo de disminuir la carga bacteriana presente en las mucosas orales y reducir el riesgo de infecciones durante el procedimiento.

La cirugía plástica periodontal se dividió en dos procedimientos. El primer abordaje quirúrgico consistió en el tratamiento de la zona receptora -sector antero inferior- por medio de la confección de un túnel subepitelial. El segundo abordaje quirúrgico fue la zona donante -paladar duro- para la obtención de un injerto gingival libre que luego fue desepitelizado fuera de boca y seguidamente, fue colocado en la zona receptora previamente tratada.

Se comenzó la intervención quirúrgica con administración de anestesia local infiltrativa con vasoconstrictor, aplicada por vestibular en la región mucosa próxima a los ápices radiculares de los dientes involucrados. Para asegurar una adecuada anestesia y control del dolor, se completó el cierre del circuito anestésico mediante una infiltración por la cara lingual, a pocos milímetros del surco gingival, en la zona media del diente tratado.

Zona receptora:

La incisión destinada al tratamiento de la recesión gingival se efectuó siguiendo el margen gingival adyacente a la zona comprometida, mediante una técnica intrasurcular. Esta modalidad quirúrgica permite acceder al tejido subyacente a través del surco gingival, favoreciendo la exposición controlada de las estructuras profundas y minimizando el trauma. Es esencial mantener un control riguroso sobre la profundidad de la incisión, a fin de evitar lesiones al tejido conectivo o al hueso, asegurando al mismo tiempo una liberación adecuada del colgajo sin comprometer su integridad funcional. En el presente caso clínico, la incisión fue realizada utilizando un bisturí convencional con hoja

N.º 15C, instrumento ampliamente empleado en cirugía periodontal por su precisión en áreas anatómicamente delicadas como el margen gingival.

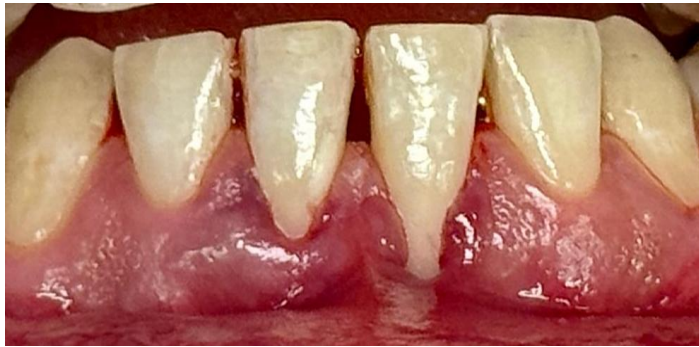

Fig. 9. Incisión intrasurcular en elementos 31 y 41.

La disección del plano subepitelial se efectuó utilizando tunelizadores, mediante movimientos controlados y suaves con trayectoria en forma de abanico, técnica que permite preservar la integridad del tejido mucoso y minimizar el riesgo de perforaciones durante la preparación del túnel. El colgajo fue diseñado como un despegamiento a espesor parcial supraperióstico, extendiéndose en sentido apical más allá de la línea mucogingival para permitir una adecuada liberación del tejido. Lateralmente, el colgajo se prolongó al menos 3 mm más allá de los márgenes de las recesiones, con el fin de asegurar una movilización y adaptación óptima sobre el injerto, sin generar tensión en los bordes quirúrgicos. Asimismo, no se deben despegar los vértices de las papilas.

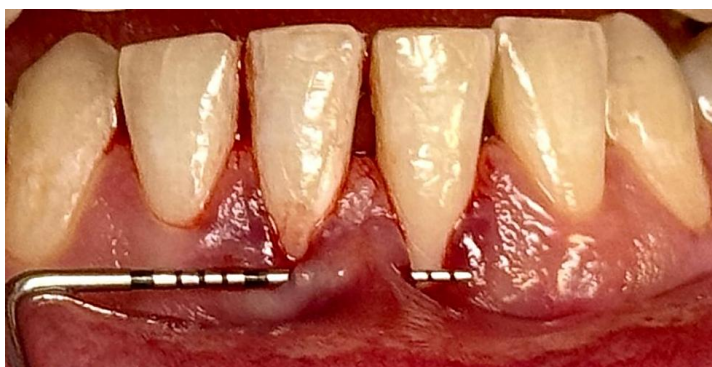

Fig. 10. Supervisión con sonda periodontal del túnel labrado con tunelizadores.

Posteriormente, se procedió a la instrumentación mecánica de la superficie radicular mediante alisado radicular, empleando curetas tipo Gracey. El objetivo principal de esta etapa fue la eliminación de los depósitos microbianos, así como el tejido radicular alterado que se encuentra desmineralizado. Esta intervención permitió obtener una superficie dura, lisa y biocompatible favorable para la reinserción y adaptación de los tejidos blandos luego de la cirugía periodontal de recubrimiento radicular.

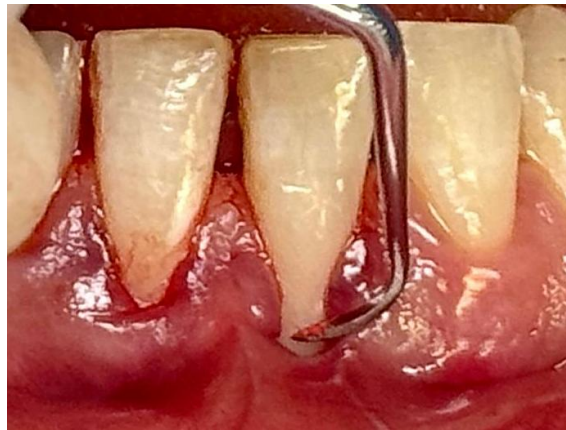

Fig. 11. Instrumentación radicular mecánica de los 31 y 41.

Zona donante:

Se administró anestesia infiltrativa en la mucosa palatina, utilizando un anestésico local con vasoconstrictor, con el objetivo de lograr un adecuado control del dolor y minimizar el sangrado en el sitio donante. Posteriormente, se delimitaron las dimensiones del injerto mediante puntos de referencia realizados con una sonda periodontal, en base a las medidas previamente tomadas en el sitio receptor. Una vez establecidas estas medidas, se procedió a la obtención del injerto mediante una incisión de aproximadamente 2 mm de profundidad, llevada a cabo con hoja de bisturí N°15. El injerto fue extraído cuidadosamente y se desepitelizó fuera de boca, es decir, se eliminó el tejido epitelial para conservar únicamente el tejido conectivo subyacente. Finalmente, se modeló el injerto hasta obtener un contorno uniforme y un grosor de 1,5 mm para cubrir la zona receptora.

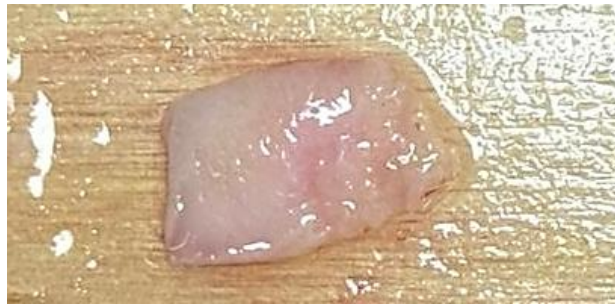

Fig.12. Injerto de tejido conectivo desepitelizado

El lecho quirúrgico del área donante fue tratado con la colocación de una esponja de colágeno absorbible, liofilizada y estéril, de origen bovino, con el fin de favorecer la hemostasia, proteger el sitio y promover una cicatrización por segunda intención. El material fue estabilizado mediante sutura en cruz utilizando hilo monofilamento nylon calibre 5/0, asegurando su fijación durante la fase inicial del proceso reparativo. Posteriormente, se colocó una placa acrílica estampada sobre el paladar, de 0,4 mm de espesor, con el objetivo de favorecer la hemostasia mediante compresión del coágulo en el sitio donante y reducir las molestias postoperatorias del paciente durante la fase de cicatrización.

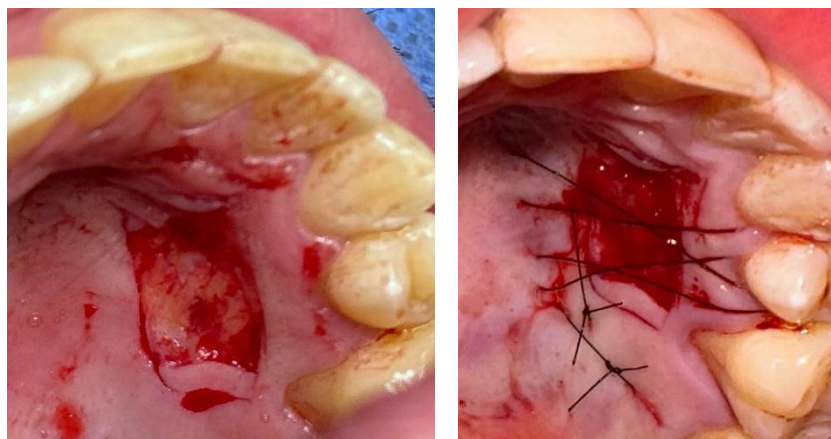


Fig. 13. Secuencia de toma de injerto con sutura en cruz con colocación de esponja de colágeno reabsorbible.

Posteriormente, el injerto fue colocado en la zona receptora y posicionado cuidadosamente dentro del lecho preparado. Su estabilización se realizó mediante suturas reabsorbibles calibre 5/0, fijándolo por dentro del colgajo tipo

túnel, lo que permitió mantener el injerto en íntimo contacto con el tejido receptor, favoreciendo su integración y revascularización sin generar tensión en los bordes quirúrgicos. Es fundamental asegurar una fijación adecuada del injerto, ya que su estabilidad durante la fase inicial de cicatrización es crucial para permitir la difusión plasmática desde el lecho receptor, proceso indispensable para su revascularización y supervivencia.

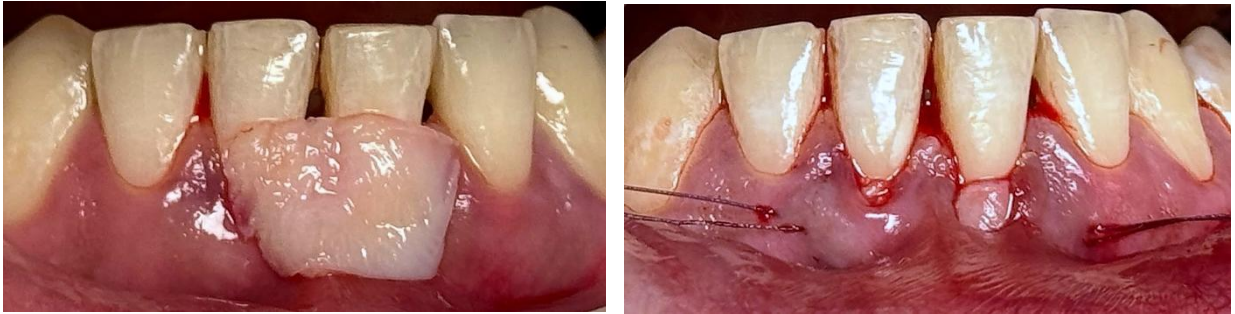


Fig. 14. Primera foto: Presentación del injerto de tejido conectivo en el área tunelizada. Segunda foto: Injerto de tejido conectivo colocado por dentro del túnel.

Por último, el colgajo fue estabilizado mediante puntos suspensorios verticales dobles, los cuales fueron sostenidos por la contención ortodóncica que previamente presentaba el paciente. Para la fijación se emplearon suturas no reabsorbibles de nylon calibre 5/0, lo que permitió mantener el colgajo en posición adecuada durante la fase inicial de cicatrización, favoreciendo la estabilidad del injerto y la adaptación del tejido blando.

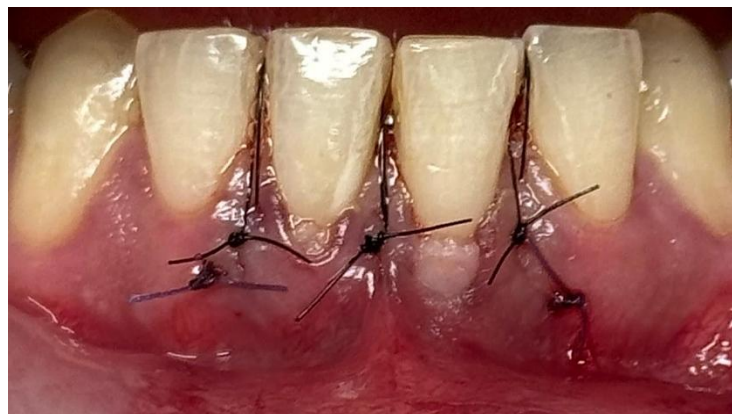

Fig. 15. Postoperatorio inmediato

Luego se realizaron los controles postoperatorios a los 7, 15 y 90 días.

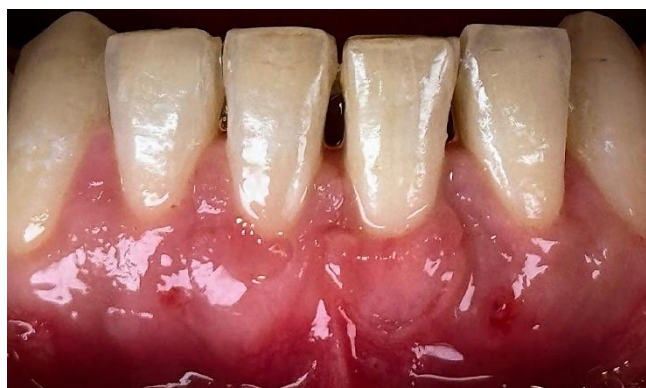

Fig. 16. Postoperatorio 15 días

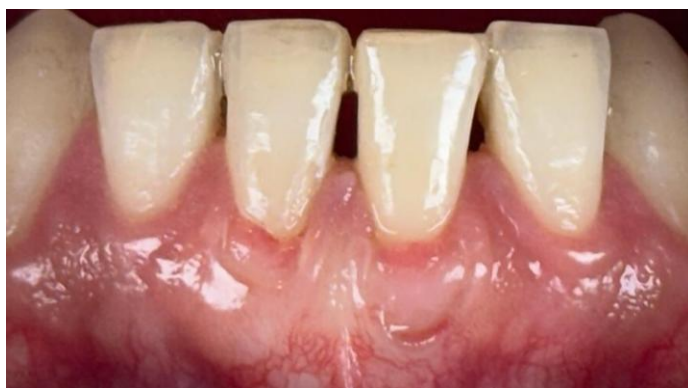

Fig. 17. Postoperatorio control 90 días

Caso clínico 2

Técnica colgajo desplazado hacia coronal en sobre con injerto gingival de tejido conectivo subepitelial.

Paciente de sexo femenino, de 28 años de edad, con motivo de consulta referido a la percepción de retracción gingival en la región antero inferior. La paciente manifiesta haber notado dicha alteración de manera progresiva, lo que motivó su solicitud de evaluación profesional.

- **Historia Médica:**

La paciente no manifestó antecedentes clínicos relevantes que influyeran en su condición dental actual.

- **Historia Odontológica:**

La paciente presentó antecedentes de tratamiento ortodóncico con una duración de tres años, el cual concluyó hace seis años. Refiere que, al finalizar dicho tratamiento, no se evidenciaba exposición radicular ni recesión gingival en el sector antero inferior. No obstante, con el paso del tiempo, comenzó a observar una recesión gingival progresiva en dicha zona. Asimismo, menciona la presencia de un hábito de cepillado dental excesivamente vigoroso en determinados momentos del día. Se contempla la posibilidad de un tratamiento ortodóncico en un futuro, de acuerdo con el interés expresado por el paciente.

- **Examen clínico:**

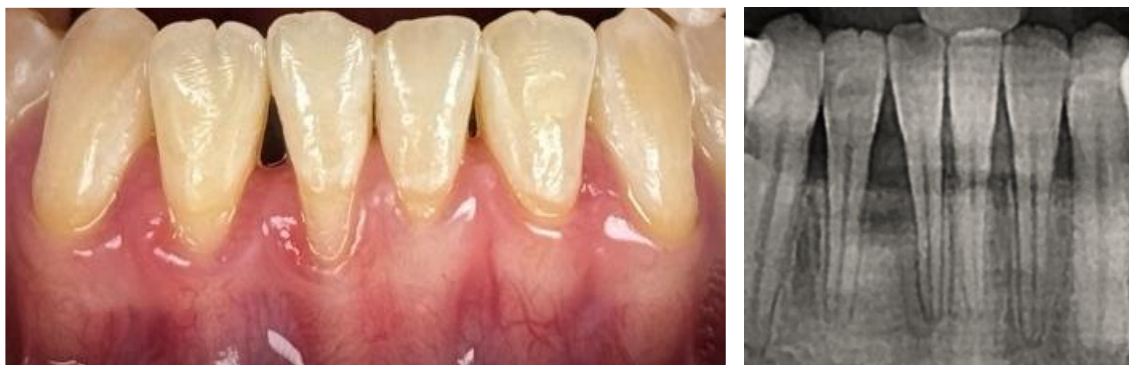


Fig. 18. Foto inicial frontal y radiografía preoperatoria.

- **Diagnóstico:**

Salud clínica gingival en un periodonto reducido en paciente con periodontitis tratado con éxito y estable.

Tabla 4. Clasificación de las alteraciones mucogingivales (fenotipo gingival) y recesiones gingivales

		Encía			Diente	
		Profundidad de la recesión	Grosor gingival	Ancho de tejido queratinizado	LAC A/B	Escalón +/-
31	RT2	2 mm	Fino	4 mm	A	-
32	RT2	2 mm	Fino	5 mm	A	-
41	RT2	5 mm	Fino	2 mm	A	-
42	RT2	3 mm	Fino	3 mm	A	-

- **Pronóstico:**

Tabla 5. Pronóstico de cobertura radicular

31	RT2	Bueno ($\geq 80\%$)
32	RT2	Bueno ($\geq 80\%$)
41	RT2	Reservado (50–70%)
42	RT2	Moderado (70–80%)

- **Planificación quirúrgica:**

Se le indicó a la paciente la técnica desplazado hacia coronal “en sobre” con injerto de tejido conectivo subepitelial. El sitio donante fue paladar duro donde se tomó injerto gingival libre que luego se desepitelizó fuera de boca y el sitio receptor fue el sector antero inferior donde se encontraban las recesiones gingivales.

- **Preparación prequirúrgica**

La higiene bucal previa al procedimiento quirúrgico constituye un aspecto fundamental en la preparación del paciente para intervenciones orales, ya que contribuye a la reducción de la carga microbiana en la cavidad oral y, por tanto, minimiza el riesgo de infecciones postoperatorias, favoreciendo una recuperación más predecible y sin complicaciones.

El paciente fue instruido en medidas de higiene oral preoperatoria, que incluyeron el uso de cepillo dental de filamentos suaves (Elgydium® 15/100) y enjuagues con digluconato de clorhexidina al 0,12%, dos veces al día, comenzando 24 a 48 horas antes de la intervención. El objetivo de estas medidas fue lograr una reducción significativa de la flora bacteriana oral en el periodo prequirúrgico.

Antibióticos Profilácticos:

Se le instruyó al paciente la siguiente medicación:

- Amoxicilina 875 mg por vía oral cada 12 horas.

Se inició toma 1 día antes de la cirugía y se prolongó la toma hasta cumplir los 7 días. Se administraron antibióticos previos a la intervención, con el objetivo de prevenir infecciones postoperatorias y asegurar la integridad del injerto y del sitio donante.

Se corroboró que el paciente no presentara antecedentes de hipersensibilidad a los fármacos planificados. Asimismo, se consultó al paciente sobre su función hepática y renal, con el objetivo de garantizar una metabolización y eliminación adecuada de los medicamentos indicados, reduciendo el riesgo de efectos adversos sistémicos.

Antinflamatorio prequirúrgico:

Se le instruyó al paciente la siguiente medicación:

- Ibuprofeno 600 mg por vía oral cada 6 o 8 horas.

Se inició la toma 1 día antes de la cirugía y se prolongó por 3 días posteriores a la cirugía periodontal, con el objetivo de reducir la inflamación y el dolor postoperatorio, así como para preparar el área del injerto para minimizar la reacción inflamatoria.

- **Protocolo quirúrgico**

Como medida de antisepsia intraoral, se indicó al paciente realizar un enjuague bucal con digluconato de clorhexidina al 0,12% durante un minuto, con el objetivo de disminuir la carga bacteriana presente en las mucosas orales y reducir el riesgo de infecciones durante el procedimiento.

La cirugía plástica periodontal se dividió en dos procedimientos. El primer abordaje quirúrgico consistió en el tratamiento de la zona receptora -sector antero inferior- por medio de la confección de un colgajo desplazado hacia coronal "en sobre". El segundo abordaje quirúrgico fue la zona donante -paladar duro- para la obtención de un injerto gingival libre que luego fue desepitelizado fuera de boca y seguidamente, fue colocado en la zona receptora previamente tratada.

Se comenzó la intervención quirúrgica con administración de anestesia local infiltrativa con vasoconstrictor, aplicada por vestibular en la región mucosa próxima a los ápices radiculares de los dientes involucrados. Para asegurar una adecuada anestesia y control del dolor, se completó el cierre del circuito anestésico mediante una infiltración por la cara lingual, a pocos milímetros del surco gingival, en la zona media del diente tratado.

Zona receptora:

El diseño de las incisiones empleadas en este procedimiento fue de tipo paramarginal, oblicuo y convergente respecto a la línea media que atraviesa la papila interincisiva. Para realizar adecuadamente las incisiones oblicuas en las recesiones a tratar, se procedió previamente a medir la profundidad (dimensión ápico-coronal) de cada recesión gingival. Esta medición resulta fundamental

para determinar con precisión la ubicación del punto final de la incisión paramarginal oblicua interdental, que se proyecta desde el margen apical de la recesión del diente adyacente. Dicho punto, que corresponde al vértice de la papila quirúrgica, se localiza a una distancia equivalente a la profundidad de la recesión gingival más 1 mm con respecto al vértice de la papila anatómica.

En consecuencia, en el presente trabajo se midieron las dimensiones de cada recesión gingival a tratar (31: 2 mm; 32: 2 mm; 41: 5 mm; 42: 3 mm), a las cuales se les sumó 1 mm para definir con exactitud el diseño de las incisiones y la conformación de las papilas quirúrgicas. Las incisiones fueron realizadas utilizando bisturí convencional con hoja N.º 15C. Las incisiones oblicuas paramarginales se unen a las intrasulculares, a lo largo de los márgenes gingivales mesial y distal de las recesiones para diseñar las papilas quirúrgicas del colgajo.

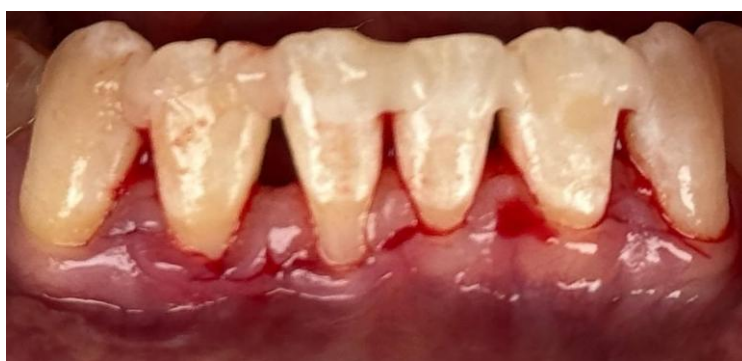

Fig. 19. Incisiones paramarginales, oblicuas e interdenciales en sector antero inferior

El colgajo se despegó a espesor variable: Las papilas quirúrgicas fueron elevadas a espesor parcial (bisturí paralelo al eje largo del diente), el tejido gingival apical a la recesión se despegó a espesor total (insertando periostotomo en el surco vestibular), hasta exponer 3 mm del tejido óseo vestibular apical a la dehiscencia ósea. Esto permitió preservar todo el espesor tisular vestibular e incluir un área de periostio en la porción de colgajo destinada a cubrir la superficie radicular avascular. Luego la hoja de bisturí se situó paralela al plano óseo, cortando las inserciones musculares del periostio (despegue de planos profundos) y posteriormente se colocó paralela al plano

mucoso en dirección apical para eliminar las inserciones musculares superficiales y permitir el desplazamiento hacia coronal del colgajo.

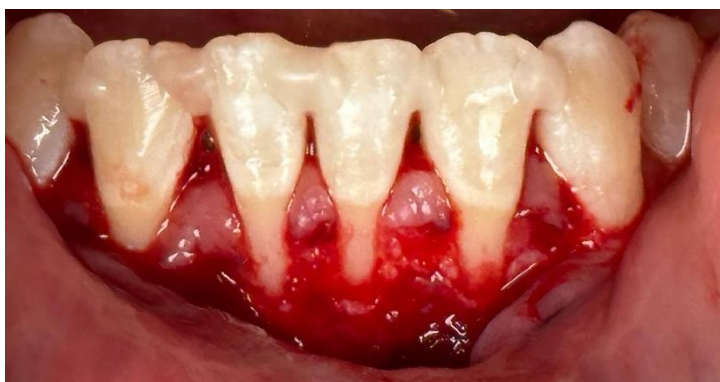

Fig. 20. Elevación de colgajo a espesor variable.

Las superficies radicales expuestas fueron alisadas suavemente utilizando curetas tipo Gracey, limitando el procedimiento únicamente a las zonas con pérdida de inserción clínica, es decir, aquellas porciones de raíz expuesta y sondeable previas a la cirugía. La porción más coronal de las papilas interdentes fue desepitelizada mediante una hoja de bisturí N.º 15C, posicionada de forma paralela a la superficie externa de la encía, con el objetivo de favorecer la integración del injerto y la cicatrización por primera intención.

Asimismo, se confeccionó un molde con la medida del injerto gingival necesario para la cobertura del área receptora, el cual sirvió como referencia al momento de su obtención desde la zona donante, ubicada en el paladar duro, de acuerdo con la técnica habitual para la toma de tejido conectivo subepitelial.

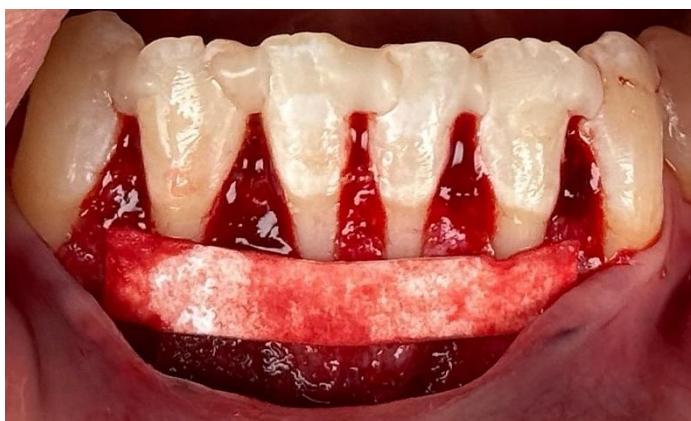

Fig. 21. Papilas interdentes desepitelizadas y representación de las medidas de TCS en el sitio quirúrgico.

Zona donante:

Se administró anestesia infiltrativa en la mucosa palatina utilizando un anestésico local asociado a vasoconstrictor, con el propósito de garantizar un adecuado control del dolor y reducir el sangrado en el sitio donante. A continuación, se posicionó un molde con las dimensiones requeridas del injerto de tejido conectivo subepitelial sobre la zona previamente delimitada, siguiendo las medidas obtenidas en el sitio receptor. Una vez establecidas las referencias, se procedió a la obtención del injerto mediante una incisión de aproximadamente 2 mm de profundidad realizada con hoja de bisturí N°15. El injerto fue cuidadosamente retirado y posteriormente desepitelizado fuera de boca, eliminando el tejido epitelial para conservar únicamente el componente conectivo subyacente. Finalmente, se regularizó el injerto hasta alcanzar un contorno homogéneo y un espesor de 1,5 mm, adecuado para cubrir la zona receptora.

El lecho quirúrgico del área donante fue tratado con la colocación de una esponja de colágeno absorbible, liofilizada y estéril, de origen bovino, con el fin de favorecer la hemostasia, proteger el sitio y promover una cicatrización por segunda intención. El material fue estabilizado mediante sutura en cruz utilizando hilo monofilamento calibre 5/0, asegurando su fijación durante la fase inicial del proceso reparativo. Posteriormente, se colocó una placa acrílica estampada sobre el paladar, de 0,4 mm de espesor, con el objetivo de favorecer la hemostasia mediante compresión del coágulo en el sitio donante y reducir las molestias postoperatorias del paciente durante la fase de cicatrización.

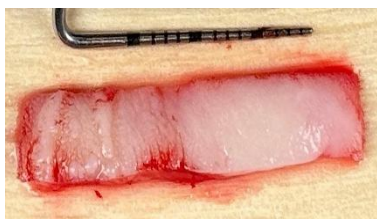

Fig. 22. Injerto gingival libre sin desepitelizar.

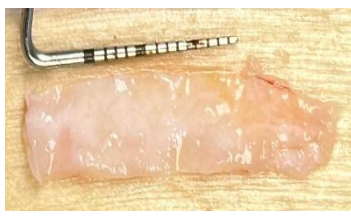

Fig. 23. Injerto gingival desepitelizado.

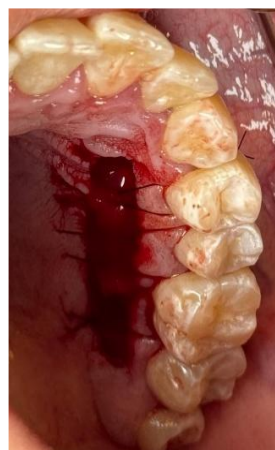

Fig. 24. Paladar suturado con puntos en cruz con colocación de esponja de colágeno absorbible.

Posteriormente, el injerto fue colocado en la zona receptora y posicionado cuidadosamente dentro del lecho quirúrgico previamente preparado. Su estabilización se logró mediante suturas reabsorbibles calibre 5/0, fijándolo inicialmente en sus extremos a las papilas desepitelizadas. A continuación, se emplearon suturas en cruz, ancladas desde el periostio en el fondo del vestíbulo hasta el cóngulo de los incisivos inferiores. Esta técnica permitió mantener el injerto en íntimo contacto con el lecho receptor, favoreciendo su integración tisular y revascularización, sin generar tensión sobre los márgenes quirúrgicos.

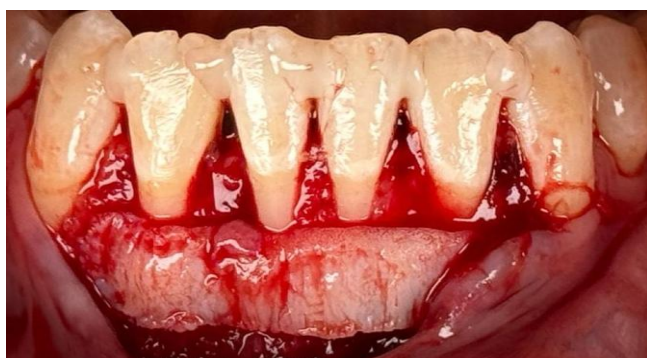

Fig. 25. Presentación de injerto gingival desepitelizado en zona quirúrgica.

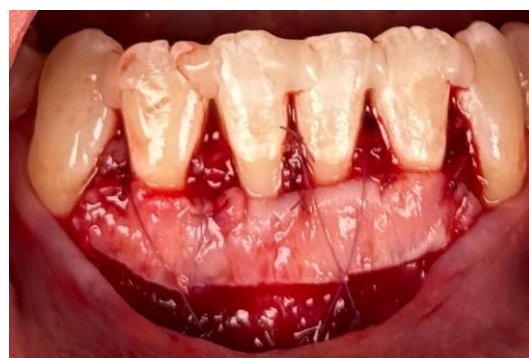

Fig. 26. Injerto conectivo fijado con puntos reabsorbibles.

Por último, el colgajo fue estabilizado mediante puntos suspensorios verticales dobles, los cuales fueron sostenidos por la férula de resina compuesta interdental previamente realizada antes de comenzar con la cirugía. Para la fijación se emplearon suturas no reabsorbibles de nylon calibre 5/0, lo que permitió mantener el colgajo en posición adecuada durante la fase inicial de cicatrización, favoreciendo la estabilidad del injerto y la adaptación del tejido blando.

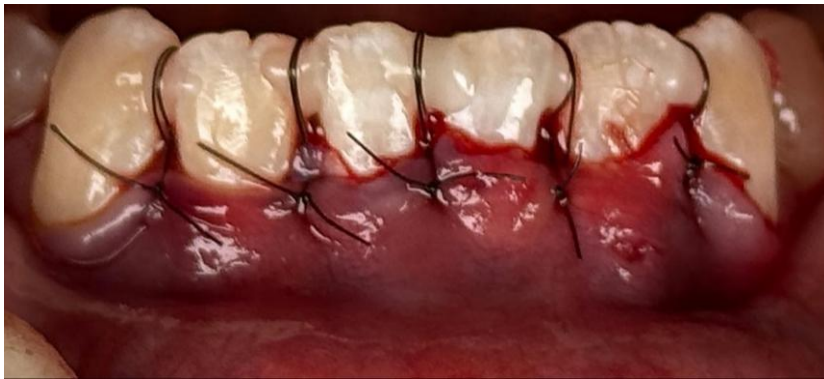

Fig. 27. Postoperatorio inmediato.

Los controles se realizaron a los 7,15 y 90 días.

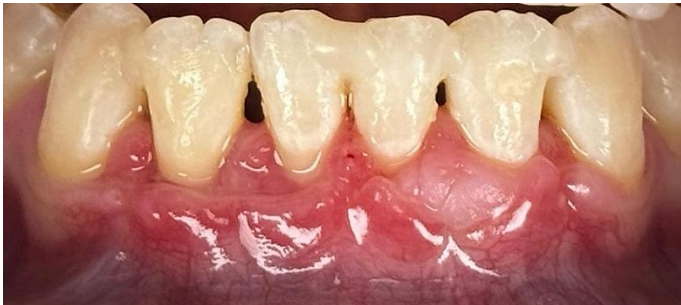

Fig. 28. Postoperatorio a los 15 días

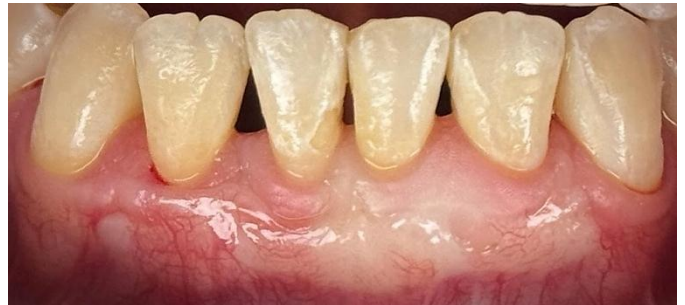

Fig. 29. Postoperatorio a los 90 días.

Caso clínico 3

Técnica túnel con colgajo de avance coronal con injerto gingival de tejido conectivo subepitelial

Paciente de sexo femenino, de 55 años de edad, con motivo de consulta referido a la percepción de retracción gingival en la región anteroinferior. La paciente manifiesta haber notado dicha alteración de manera progresiva, lo que motivó su solicitud de evaluación profesional.

- **Historia Médica:**

La paciente no manifestó antecedentes clínicos relevantes que influyeran en su condición dental actual.

- **Historia Odontológica:**

La paciente presentó antecedentes de enfermedad periodontal y múltiples recesiones gingivales.

- **Examen clínico:**

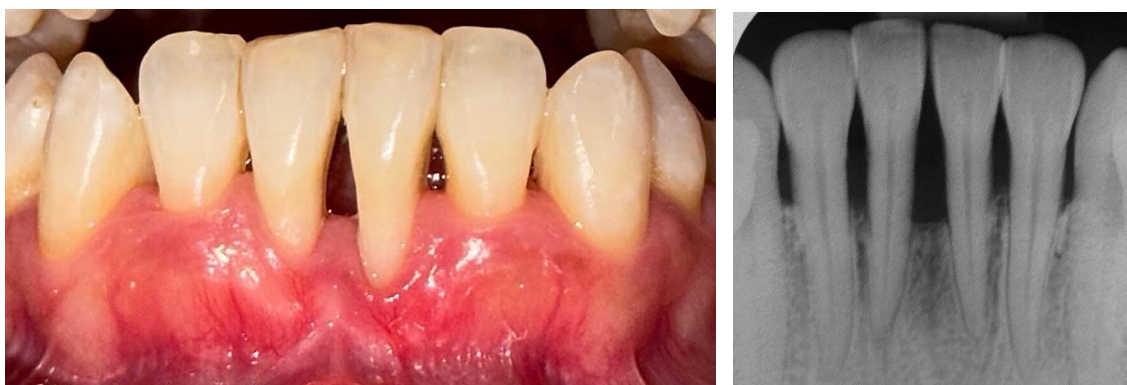

Fig. 30. Foto frontal inicial y radiografía periapical preoperatoria.

- **Diagnóstico:**

Salud clínica gingival en un periodonto reducido en paciente con periodontitis tratado con éxito y estable.

Tabla 6. Clasificación de las alteraciones mucogingivales (fenotipo gingival) y recesiones gingivales						
		Encía			Diente	
		Profundidad de la recesión	Grosor gingival	Ancho de tejido queratinizado	LAC A/B	Escalón +/-
31	RT2	6 mm	Intermedio	3 mm	A	-
41	RT2	4 mm	Intermedio	4 mm	A	-

- **Pronóstico:**

Tabla 7. Pronóstico de cobertura radicular		
31	RT2	Reservado (50–70%)
41	RT2	Moderado (70–80%)

- **Planificación quirúrgica:**

Se le indicó a la paciente la técnica túnel con desplazado hacia coronal con injerto de tejido conectivo subepitelial. El sitio donante fue paladar duro donde se tomó injerto gingival libre que luego se desepitelizó fuera de boca y el sitio receptor fue el sector antero inferior donde se encontraban las recesiones gingivales.

- **Preparación prequirúrgica**

La higiene bucal previa al procedimiento quirúrgico constituye un aspecto fundamental en la preparación del paciente para intervenciones orales, ya que contribuye a la reducción de la carga microbiana en la cavidad oral y, por tanto, minimiza el riesgo de infecciones postoperatorias, favoreciendo una recuperación más predecible y sin complicaciones.

El paciente fue instruido en medidas de higiene oral preoperatoria, que incluyeron el uso de cepillo dental de filamentos suaves (Elgydium® 15/100) y enjuagues con digluconato de clorhexidina al 0,12%, dos veces al día, comenzando 24 a 48 horas antes de la intervención. El objetivo de estas medidas fue lograr una reducción significativa de la flora bacteriana oral en el periodo prequirúrgico.

Antibióticos Profilácticos:

Se le instruyó al paciente la siguiente medicación:

- Amoxicilina 875 mg por vía oral cada 12 horas.

Se inició toma 1 día antes de la cirugía y se prolongó la toma hasta cumplir los 7 días. Se administraron antibióticos previos a la intervención, con el objetivo de prevenir infecciones postoperatorias y asegurar la integridad del injerto y del sitio donante.

Se corroboró que el paciente no presentara antecedentes de hipersensibilidad a los fármacos planificados. Asimismo, se consultó al paciente sobre su función hepática y renal, con el objetivo de garantizar una metabolización y eliminación adecuada de los medicamentos indicados, reduciendo el riesgo de efectos adversos sistémicos.

Antinflamatorio prequirúrgico:

Se le instruyó al paciente la siguiente medicación:

- Ibuprofeno 600 mg por vía oral cada 6 o 8 horas.

Se inició la toma 1 día antes de la cirugía y se prolongó por 3 días posteriores a la cirugía periodontal, con el objetivo de reducir la inflamación y el dolor postoperatorio, así como para preparar el área del injerto para minimizar la reacción inflamatoria.

- **Protocolo quirúrgico**

Como medida de antisepsia intraoral, se indicó al paciente realizar un enjuague bucal con digluconato de clorhexidina al 0,12% durante un minuto, con el objetivo de disminuir la carga bacteriana presente en las mucosas orales y reducir el riesgo de infecciones durante el procedimiento.

La cirugía plástica periodontal se dividió en dos procedimientos. El primer abordaje quirúrgico consistió en el tratamiento de la zona receptora -sector antero inferior- por medio de la confección de la combinación de un colgajo desplazado hacia coronal y de un túnel subepitelial. El segundo abordaje quirúrgico fue la zona donante -paladar duro- para la obtención de un injerto gingival libre que luego fue desepitelizado fuera de boca y seguidamente, fue colocado en la zona receptora previamente tratada.

Se comenzó la intervención quirúrgica con administración de anestesia local infiltrativa con vasoconstrictor, aplicada por vestibular en la región mucosa próxima a los ápices radiculares de los dientes involucrados. Para asegurar una adecuada anestesia y control del dolor, se completó el cierre del circuito anestésico mediante una infiltración por la cara lingual, a pocos milímetros del surco gingival, en la zona media del diente tratado.

Zona receptora:

Antes de comenzar el procedimiento se realizó el alisado de la superficie radicular en los elementos 31 y 41, en las zonas afectadas por recesión gingival, mediante instrumentación mecánica con curetas tipo Gracey. Luego se comenzó con el diseño de la técnica realizando la incisión intrasurcular a nivel de los elementos dentarios 31 y 41. Posteriormente, se realizó una incisión horizontal de aproximadamente 3 mm en la papila del elemento 31, seleccionada por presentar menor pérdida de inserción interproximal. Las incisiones fueron ejecutadas utilizando una hoja de bisturí N.º 15C. Finalmente, se realizó una única incisión vertical que se extendió hasta la línea mucogingival, completando el acceso quirúrgico requerido para el abordaje del túnel mucogingival.

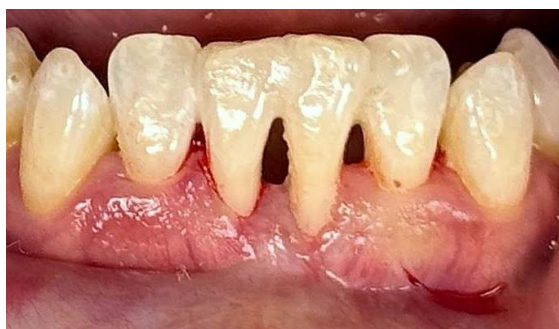

Fig. 31. Diseño de incisión.

Posteriormente, se procedió a la tunelización por vía vestibular en los elementos 41, 42 y 43, extendiendo el despegamiento hacia el tercio medio radicular y sobrepasando la línea mucogingival, con el objetivo de obtener un colgajo desplazable sin tensión.

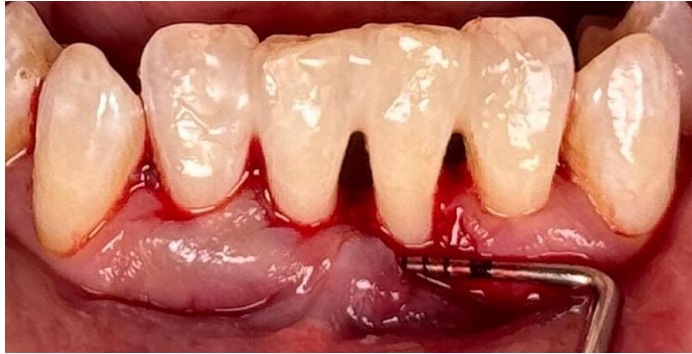

Fig. 33. Supervisión con sonda periodontal del túnel tratado con tunelizadores.

Luego se elevó la única papila quirúrgica a espesor parcial y se realizó la desepitelización de la papila anatómica.

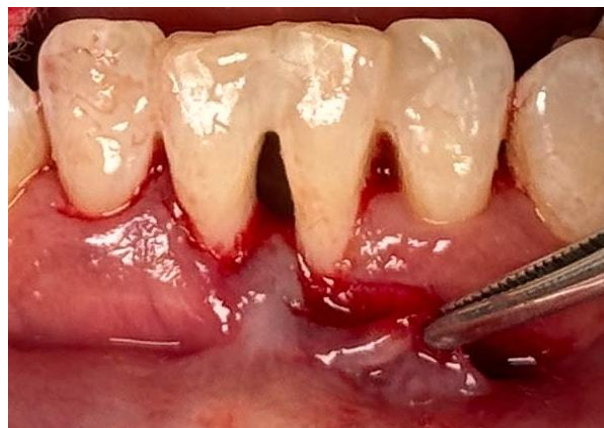

Fig. 32. Papila quirúrgica elevada a espesor parcial.

Zona donante:

Se administró anestesia infiltrativa en la mucosa palatina, utilizando un anestésico local con vasoconstrictor, con el objetivo de lograr un adecuado control del dolor y minimizar el sangrado en el sitio donante. Posteriormente, se colocó el molde en la zona donante que fue previamente delimitado, en base a las medidas previamente tomadas en el sitio receptor. Una vez establecidas estas medidas, se procedió a la obtención del injerto mediante una incisión de aproximadamente 2 mm de profundidad, llevada a cabo con hoja de bisturí N°15. El injerto fue extraído cuidadosamente y se desepitelizó fuera de boca, es decir, se eliminó el tejido epitelial para conservar únicamente el tejido conectivo subyacente. Finalmente, se modeló el injerto hasta obtener un contorno uniforme y un grosor de 1,5 mm para cubrir la zona receptora.

El lecho quirúrgico del área donante fue tratado con la colocación de una esponja de colágeno absorbible, liofilizada y estéril, de origen bovino, con el fin de favorecer la hemostasia, proteger el sitio y promover una cicatrización por segunda intención. El material fue estabilizado mediante sutura en cruz utilizando hilo monofilamento calibre 5/0, asegurando su fijación durante la fase inicial del proceso reparativo. Posteriormente, se colocó una placa acrílica estampada sobre el paladar, de 0,4 mm de espesor, con el objetivo de favorecer la hemostasia mediante compresión del coágulo en el sitio donante y reducir las molestias postoperatorias del paciente durante la fase de cicatrización.

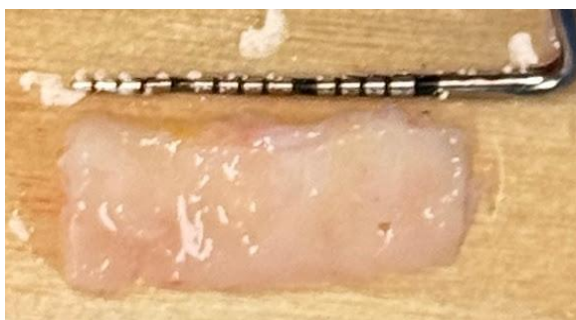

Fig. 34. Injerto gingival desepitelizado

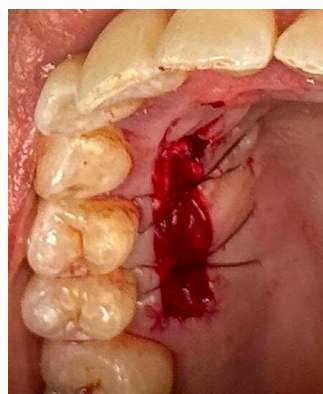

Fig. 35. Zona donante suturada con punto en cruz y con esponja absorbible de colágeno.

Posteriormente, el injerto fue colocado en la zona receptora y posicionado cuidadosamente dentro del lecho quirúrgico previamente preparado. Su estabilización se logró mediante suturas reabsorbibles calibre 5/0, fijándolo en un extremo al colgajo tunelizado y otro extremo a la papila anatómica previamente desepitelizada a nivel del elemento 31. Esta técnica permitió mantener el injerto en íntimo contacto con el lecho receptor, favoreciendo su integración tisular y revascularización, sin generar tensión sobre los márgenes quirúrgicos.

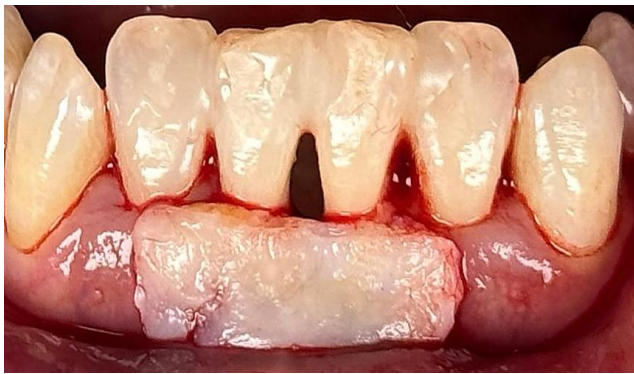

Fig. 36. Presentación de injerto gingival desepitelizado en zona quirúrgica.

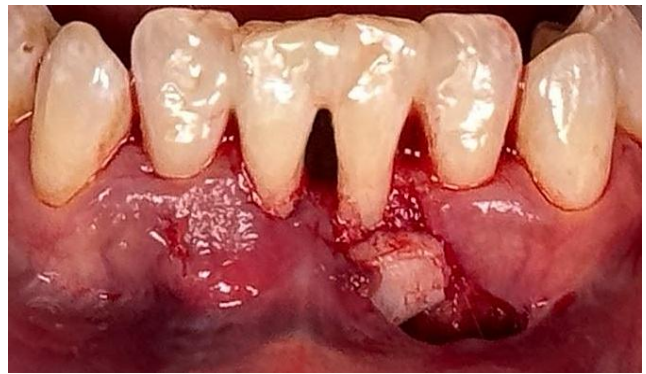

Fig. 37. Posicionamiento de injerto dentro del colgajo.

Por último, el colgajo fue estabilizado inicialmente mediante puntos simples ubicados en la incisión vertical, desde el extremo apical hacia el coronal. Posteriormente, se colocaron puntos suspensorios verticales dobles a nivel del túnel y del colgajo de avance coronal (CAF), los cuales se anclaron a una férula de resina compuesta interdental confeccionada previamente al inicio del procedimiento quirúrgico. Además, se realizó una sutura tipo Cornick (sutura colchonero horizontal) en el fondo del vestíbulo con el objetivo de estabilizar la mucosa móvil. Para la fijación se utilizaron suturas no reabsorbibles de nylon calibre 5/0, lo que permitió mantener el colgajo en una posición óptima durante la fase inicial de cicatrización, favoreciendo tanto la estabilidad del injerto como la adecuada adaptación del tejido blando.

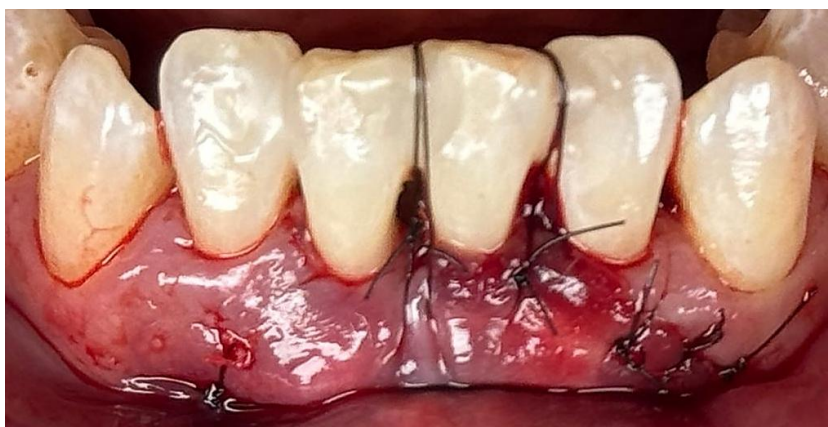

Fig. 38. Postoperatorio inmediato.

Los controles postoperatorios se realizaron a los 7,15 y 90 días.

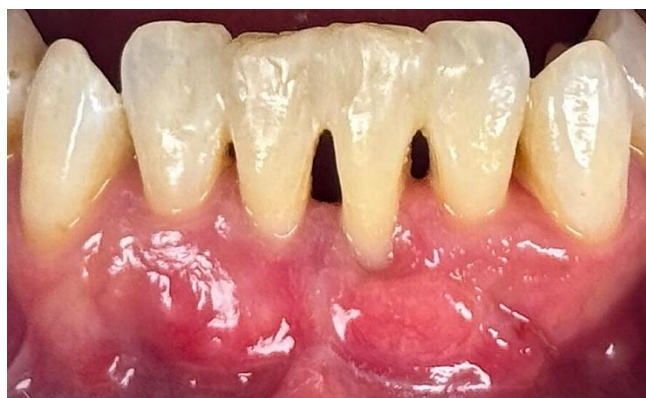

Fig. 39. Control postoperatorio a los 15 días.

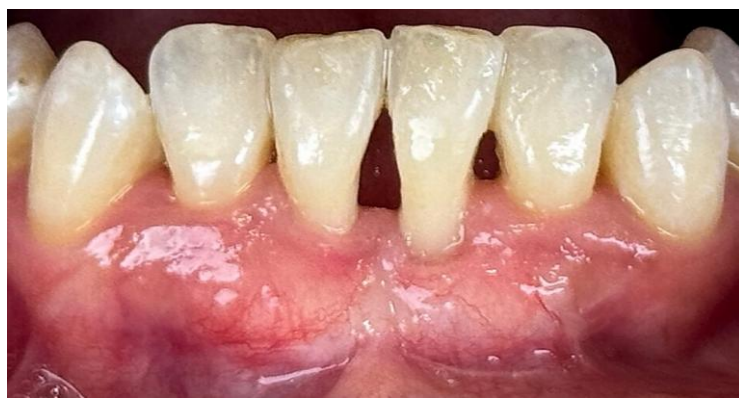

Fig. 40. Control postoperatorio a los 90 días.

RESULTADOS

En este apartado del trabajo final se presentan los resultados obtenidos tras la aplicación de distintos abordajes quirúrgicos para el tratamiento de recesiones gingivales múltiples en el sector antero inferior. El objetivo fue valorar tanto los resultados clínicos como los estéticos de cada técnica y se evaluaron teniendo en cuenta la puntuación estética radicular (RES) descrita por el autor Cairo et al., donde se estiman cinco parámetros, entre ellos, nivel del margen gingival, contorno del tejido marginal, textura del tejido blando, alineación de la unión mucogingival y color gingival. Debido a que el cubrimiento radicular completo fue el objetivo principal del tratamiento y las otras variables se consideraron secundarias, el valor asignado para el cubrimiento radicular fue del 60% de la puntuación total, mientras que el 40% se asignó a las otras cuatro variables. Con respecto a la evaluación de la posición final del margen gingival, se dieron 3 puntos para el cubrimiento radicular parcial y 6 puntos para el cubrimiento radicular completo; se asignaron 0 puntos cuando la posición final del margen gingival fue igual o apical a la recesión previa. Se asignó un punto para cada una de las otras cuatro variables. Por lo tanto, 10 puntos fue una puntuación perfecta.⁶⁹

El análisis de los datos permitió evaluar la efectividad de cada procedimiento y aportar evidencia útil para establecer conclusiones que favorezcan el diseño de estrategias terapéuticas predecibles y satisfactorias en el manejo de recesiones múltiples en el sector antero inferior.

Se trataron tres pacientes con recesiones múltiples en el sector antero inferior, empleando en cada caso una técnica quirúrgica distinta: técnica en sobre, técnica túnel y una variante combinada. Esta distribución permitió realizar una comparación directa entre los diferentes enfoques terapéuticos.

Los controles clínicos se realizaron a los 7, 15 y 90 días postoperatorios.

Caso clínico 1:

Técnica túnel con injerto gingival de tejido conectivo subepitelial.

Tabla 8. PUNTUACIÓN ESTÉTICA RADICULAR			
	Día 0	15 días	90 días
Color gingival	31: 0 41: 0	31: 1 41: 1	31: 0 41: 0
Textura de tejido	31: Suave 41: Suave	31: Suave 41: Suave	31: Suave 41: Suave
Contorno gingival	31: Irregular 41: Irregular	31: Regular 41: Regular	31: Regular 41: Regular
Cobertura de raíz	31: 0 41: 0	31: 6 41: 6	31: 6 41: 6
Fenotipo gingival	31: Fino 41: Fino	31: Intermedio 41: Intermedio	31: Intermedio 41: Intermedio
Profundidad de recesión	31: 4mm 41: 1 mm	31: 0 mm 41: 0 mm	31: 0 mm 41: 0 mm
Expectativa del paciente	Negativa	-	Positiva
PUNTUACIÓN TOTAL		8	9

Referencias:

- Color gingival: 0- igual al tejido adyacente, 1 variación de color
- Textura de tejido: Suave o Rugoso
- Contorno gingival: Uniforme o Irregular
- Cobertura de raíz: 0: falla de cobertura de raíz, 3: cobertura parcial de raíz, 6: cobertura radicular completa
- Fenotipo periodontal: Fino, Intermedio o Grueso
- Profundidad de recesión: Expresada en milímetros
- Expectativa del paciente: Positiva, negativa.

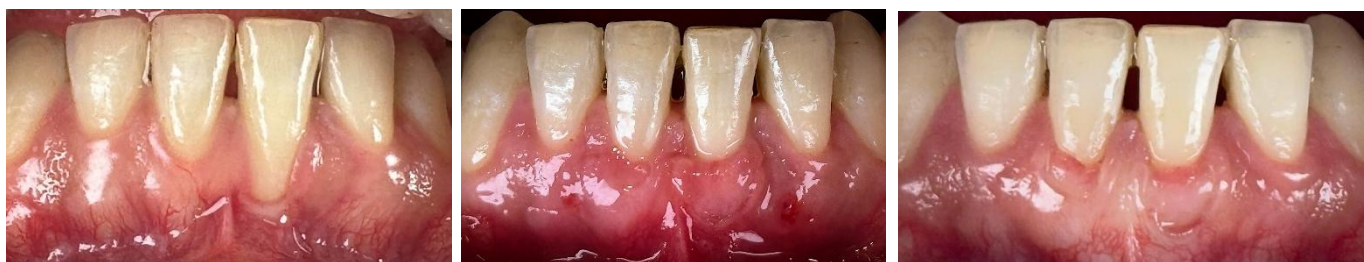

Fig. 41. Registro fotográfico preoperatorio, 15 y 90 días postoperatorios.

Caso clínico 2

Técnica colgajo desplazado hacia coronal con injerto gingival de tejido conectivo subepitelial.

Tabla 9. PUNTUACIÓN ESTÉTICA RADICULAR			
	Día 0	15 días	90 días
Color gingival	31: 0 32: 0 41: 0 42: 0	31: 1 32: 1 41: 1 42: 1	31: 0 32: 0 41: 0 42: 0
Textura de tejido	31: Suave 32: Suave 41: Suave 42: Suave	31: Rugoso 32: Rugoso 41: Rugoso 42: Rugoso	31: Suave 32: Suave 41: Suave 42: Suave
Contorno gingival	31: Irregular 32: Irregular 41: Irregular 42: Irregular	31: Irregular 32: Irregular 41: Irregular 42: Irregular	31: Regular 32: Regular 41: Regular 42: Regular
Cobertura de raíz	31: 0 32: 0 41: 0 42: 0	31: 3 32: 3 41: 3 42: 3	31: 3 32: 3 41: 3 42: 3
Fenotipo gingival	31: Fino 32: Fino 41: Fino 42: Fino	31: Intermedio 32: Intermedio 41: Intermedio 42: Intermedio	31: Intermedio 32: Grueso 41: Intermedio 42: Intermedio
Profundidad de recesión	31: 2 mm 32: 2 mm 41: 5 mm 42: 3 mm	31: 1 mm 32: 1 mm 41: 3 mm 42: 2 mm	31: 1 mm 32: 1 mm 41: 2 mm 42: 1 mm
Expectativa del paciente	Negativa	-	Positiva
PUNTUACIÓN TOTAL		6	7

Referencias:

- Color gingival: 0- igual al tejido adyacente, 1 variación de color
- Textura de tejido: Suave o Rugoso
- Contorno gingival: Uniforme o Irregular

- Cobertura de raíz: 0: falla de cobertura de raíz, 3: cobertura parcial de raíz, 6: cobertura radicular completa
- Fenotipo periodontal: Fino, Intermedio o Grueso
- Profundidad de recesión: Expresada en milímetros
- Expectativa del paciente: Positiva, negativa.

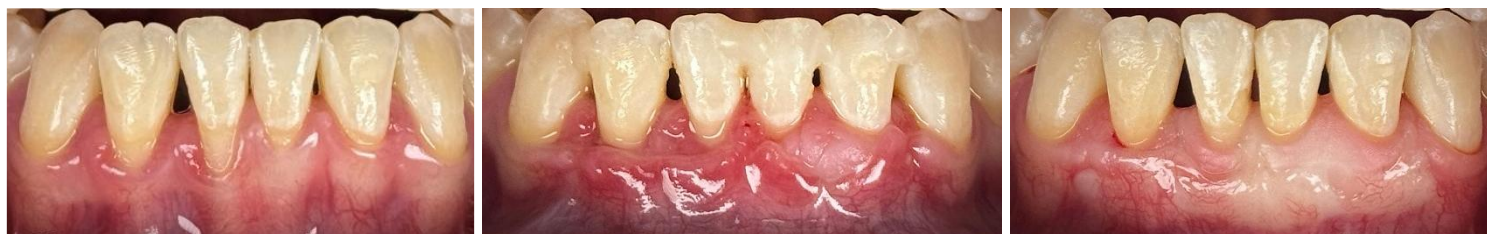

Fig. 42. Registro fotográfico preoperatorio, 15 y 90 días postoperatorios.

Caso clínico 3

Técnica túnel con colgajo desplazado hacia coronal con injerto gingival de tejido conectivo subepitelial.

Tabla 10. PUNTUACIÓN ESTÉTICA RADICULAR			
	Día 0	15 días	90 días
Color gingival	31: 0 41: 0	31: 1 41: 1	31: 0 41: 0
Textura de tejido	31: Suave 41: Suave	31: Rugoso 41: Rugoso	31: Suave 41: Suave
Contorno gingival	31: Irregular 41: Irregular	31: Irregular 41: Irregular	31: Regular 41: Regular
Cobertura de raíz	31: 0 41: 0	31: 3 41: 3	31: 3 41: 3
Fenotipo gingival	31: Intermedio 41: Intermedio	31: Intermedio 41: Intermedio	31: Grueso 41: Grueso
Profundidad de recesión	31: 6 mm 41: 4 mm	31: 5 mm 41: 3 mm	31: 4 mm 41: 3 mm
Expectativa del paciente	Negativa	-	Positiva
PUNTUACIÓN TOTAL		4	6

Referencias:

- Color gingival: 0- igual al tejido adyacente, 1 variación de color
- Textura de tejido: Suave o Rugoso
- Contorno gingival: Uniforme o Irregular
- Cobertura de raíz: 0: falla de cobertura de raíz, 3: cobertura parcial de raíz, 6: cobertura radicular completa
- Fenotipo periodontal: Fino, Intermedio o Grueso
- Profundidad de recesión: Expresada en milímetros
- Expectativa del paciente: Positiva, negativa.

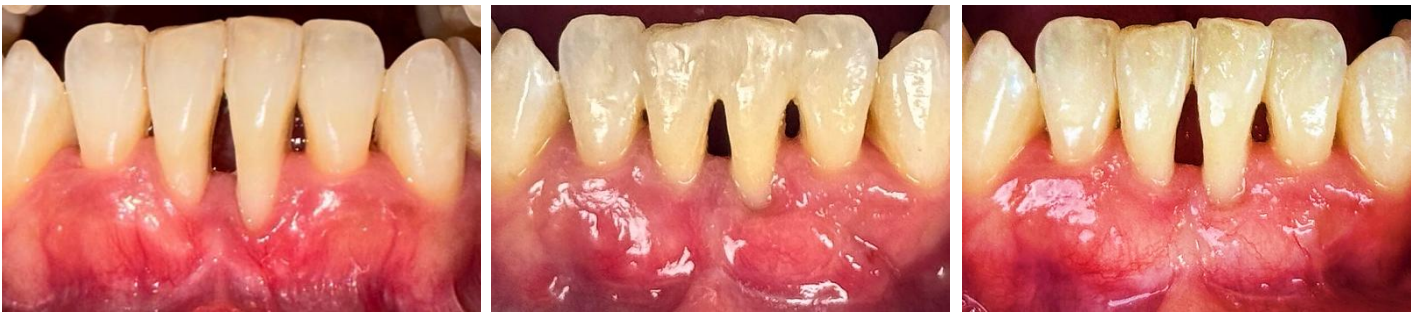

Fig. 43. Registro fotográfico preoperatorio, 15 y 90 días postoperatorios.

DISCUSIÓN

La presente discusión se centra en el análisis comparativo de las distintas técnicas quirúrgicas empleadas en el tratamiento de recesiones gingivales múltiples en el sector anteroinferior. A partir de la revisión de la literatura científica, se han identificado enfoques con fundamentos y procedimientos diversos, cuyos resultados clínicos varían en función de múltiples factores. Los hallazgos obtenidos permiten profundizar en la evaluación de la eficacia de cada técnica, así como en su aplicabilidad en la práctica clínica, considerando parámetros como la estabilidad de la cobertura radicular, las limitaciones de las técnicas quirúrgicas y la percepción estética de cada paciente. En los siguientes apartados, se discuten estos aspectos en relación con la evidencia disponible buscando aportar una visión crítica y actualizada para la toma de decisiones terapéuticas en cirugía plástica periodontal.

Técnica túnel con injerto gingival de tejido conectivo subepitelial

- Color gingival:

La evaluación del color gingival mostró un cambio en el día 15, donde se registró un valor de 1, indicando una variación en el color. Este hallazgo coincide con los informes de autores, quienes sugieren que la inflamación postoperatoria puede influir en la coloración del tejido gingival, durante los primeros días de cicatrización. Luego a los 90 días, se pudo observar un color estable y armónico con respecto a los tejidos subyacentes. Este resultado coincide con los hallazgos de la bibliografía citada.^{56,70,71}

- Textura gingival

La textura del tejido cambió de suave a rugosa en el día 15 y luego se estabilizó a los 90 días con un aspecto suave. Este patrón sugiere una evolución positiva del tejido regenerado,⁷² lo que es consistente con los hallazgos de autores, quienes encontraron que la textura del tejido mejoró con el tiempo en pacientes tratados con técnicas similares.^{70,71}

- Contorno gingival

El contorno gingival se regularizó a los 15 días postoperatorios y se mantuvo uniforme hasta los 90 días, conservando un margen gingival con una línea armoniosa. Estos hallazgos son consistentes con la literatura; autores como Zhur et al. recomiendan dejar pequeñas porciones del injerto gingival expuestas para favorecer la estabilidad del margen a largo plazo y lograr resultados estéticos satisfactorios, especialmente al emplear la técnica de tunelización.^{17,70,71}

- Cobertura radicular

Los resultados mostraron una cobertura radicular completa en el día 15, y una leve disminución de 0,5 mm en el control a los 90 días. Estos hallazgos coinciden con la literatura, donde se observa que, aunque la cobertura puede disminuir ligeramente a largo plazo, sigue siendo significativa y que es estable a largo plazo.^{17,73}

- Fenotipo gingival

En este caso clínico, el fenotipo periodontal inicialmente delgado evolucionó hacia un fenotipo intermedio a los 90 días postoperatorios. Se observó un incremento tanto en el grosor tisular como en el ancho de encía queratinizada. Este hallazgo resulta clínicamente relevante, ya que diversos autores, entre ellos Barootchi y Tavelli, han destacado que el tratamiento de la recesión gingival combinada con un injerto de tejido conectivo subepitelial no solo incrementa la cantidad de tejido blando, sino que también contribuye a reducir la progresión de la recesión gingival en el tiempo, sugiriendo una estabilidad tisular sostenida. Asimismo, el nuevo margen gingival no solo actúa como una barrera frente a la reanudación de hábitos de cepillado traumático, sino que también puede favorecer una migración coronal del margen con el transcurso del tiempo.¹⁷

- Profundidad de la recesión

Se logró la cobertura radicular completa, considerada el principal indicador de éxito en el tratamiento de las recesiones gingivales. Este resultado concuerda con lo reportado en la literatura, donde diversos autores han señalado la alta eficacia de la técnica de túnel para alcanzar una cobertura predecible y resultados estéticos satisfactorios.^{57,71}

- Expectativa del paciente

La transición de una expectativa negativa a positiva refuerza la importancia de la comunicación y la confianza en el proceso de tratamiento, un aspecto que ha sido subrayado por múltiples autores en el ámbito de la cirugía plástica periodontal.⁶⁹

Los resultados obtenidos en el presente estudio se muestran concordantes con la evidencia reportada en la literatura, indicando que la técnica de tunelización desplazada coronal asociada a injerto de tejido conectivo constituye una alternativa predecible y eficaz para el tratamiento de recesiones gingivales múltiples con clasificaciones RT1- RT2 según Cairo. Dicho abordaje no solo favorece la obtención de resultados estéticamente satisfactorios, sino que además contribuye a incrementar la percepción positiva del paciente respecto al tratamiento recibido. Estos hallazgos refuerzan la importancia de continuar desarrollando investigaciones clínicas controladas que permitan consolidar la evidencia disponible y optimizar los protocolos terapéuticos en cirugía plástica periodontal.^{6,63,74}

Técnica desplazada hacia coronal en sobre con injerto gingival de tejido conectivo subepitelial

- Color gingival y textura gingival

La técnica mostró resultados estéticos aceptables en el seguimiento clínico. A los 15 días se evidenció una ligera alteración en la coloración respecto de los tejidos adyacentes, acompañada de una cicatrización por segunda intención en las papilas interproximales y un retraso en la curación de las heridas.⁷² Posteriormente, a los 90 días se observó una mejoría progresiva en la

integración cromática, alcanzando una tonalidad más estable y armónica con los tejidos circundantes. No obstante, se identificó la presencia de un leve tejido cicatricial, discretamente visible, fenómeno frecuente y concordante con lo reportado en diversos metaanálisis.^{56,62,71,75} Estas observaciones, también, coinciden con estudios que señalan que, si bien el colgajo desplazado hacia coronal es eficaz, su resultado estético puede depender de una manipulación más precisa de los tejidos blandos por parte del operador.⁷⁵ La cicatrización por segunda intención podría explicarse, de acuerdo con lo señalado por diversos autores, entre ellos Zhur et al, por la dificultad que representa lograr una desepitelización completa en las papilas anatómicas, lo que condiciona el curso de la reparación tisular.⁵⁶

- Contorno gingival

El contorno gingival se mantuvo irregular en los primeros 15 días y obteniendo una ligera mejoría en el contorno gingival a los 90 días. Esto contrasta con la literatura donde se observa que un contorno regular suele lograrse antes.⁷² Este retraso, podría estar relacionado con la falta de desepitelización completa de la papila anatómica, lo cual genera un retraso en la cicatrización y una cicatrización por segunda intención.⁵⁶

- Cobertura radicular

En la técnica se obtuvo como resultado coberturas radiculares parciales, con puntuaciones de 3 por diente, lo cual implica una mejora clínica significativa respecto al estado inicial, pero sin alcanzar la cobertura completa. Los resultados obtenidos coinciden con la bibliografía citada por autores como Aroca, Clementini y De Sanctis, quienes señalaron que factores anatómicos y periodontales, como la ubicación de los dientes en la arcada, la inserción de frenillo alta, la presencia de un vestíbulo reducido, la profundidad de las recesiones y el fenotipo periodontal, constituyen determinantes críticos para el éxito en la resolución de recesiones gingivales en el sector anteroinferior.^{52,62,75,76}

- Fenotipo gingival

En este caso clínico, el fenotipo periodontal inicialmente delgado evolucionó hacia un fenotipo intermedio en el día 90. Se observó un incremento tanto en el grosor tisular como en el ancho de encía queratinizada. Este hallazgo resulta clínicamente relevante, ya que diversos autores, entre ellos Barootchi y Tavelli, han destacado que el tratamiento de la recesión gingival combinada con un injerto de tejido conectivo subepitelial no solo incrementa la cantidad de tejido blando, sino que también contribuye a reducir la progresión de la recesión gingival en el tiempo, sugiriendo una estabilidad tisular sostenida. Asimismo, el nuevo margen gingival no solo actúa como una barrera frente a la reanudación de hábitos de cepillado traumático, sino que también puede favorecer una migración coronal del margen con el transcurso del tiempo.¹⁷

- Profundidad de la recesión

La reducción de la profundidad de las recesiones evaluadas osciló inicialmente entre 2 y 5 mm, logrando tras la intervención una disminución entre 1 a 2 mm. Si bien no fue posible alcanzar la cobertura radicular completa, este resultado debe considerarse clínicamente satisfactorio, dado que los defectos correspondían a recesiones RT2, caracterizadas por la presencia de pérdida de inserción clínica interproximal. Esta condición anatómica se asocia desde el inicio con una menor probabilidad de lograr cobertura radicular completa. En consecuencia, los resultados obtenidos no deben interpretarse como un fracaso terapéutico, sino como una respuesta esperable y congruente con las condiciones clínicas iniciales y su pronóstico periodontal. Estos hallazgos coinciden con lo descrito en la literatura, la cual señala que el tratamiento en esta región representa un desafío clínico debido a las condiciones anatómicas desfavorables.⁵³ En particular, como en este caso, la pérdida de inserción proximal y la elevada profundidad de la recesión constituyen factores limitantes que reducen de manera significativa la predictibilidad de alcanzar una cobertura radicular completa.⁷⁶

- Expectativa del paciente

La transición de una expectativa negativa a positiva refuerza la importancia de la comunicación y la confianza en el proceso de tratamiento, un aspecto que ha

sido subrayado por múltiples autores en el ámbito de la cirugía plástica periodontal. Este hallazgo evidencia que, más allá del grado de perfección clínica o estética alcanzada, la percepción de mejoría en términos de reducción de la recesión y mejora de la apariencia, genera satisfacción en los pacientes. Estos resultados coinciden con lo señalado por Cairo et al., quienes destacan que la valoración estética subjetiva del paciente constituye un indicador clave en la evaluación de las técnicas de cirugía mucogingival.⁷⁷

Un metaanálisis realizado por Tavelli et al.,⁷⁵ evaluó la eficacia de la técnica de tunelización en comparación con la técnica desplazada hacia coronal en ensayos controlados aleatorizados (ECA). Si bien el análisis incluyó un número limitado de estudios y presentó una elevada heterogeneidad en sus resultados, lo que dificulta establecer conclusiones definitivas, los datos sugieren que la técnica desplazada hacia coronal se asocia con una mayor probabilidad de lograr cobertura radicular completa en comparación con la técnica de túnel.⁷⁵

Los hallazgos del presente trabajo se encuentran en concordancia con lo descrito en la literatura, sugiriendo que el colgajo desplazado hacia coronal en sobre, asociado a injerto de tejido conectivo, constituye una alternativa terapéutica eficaz para el manejo de recesiones gingivales. No obstante, su predictibilidad puede verse comprometida en situaciones con pronóstico moderado, particularmente en presencia de pérdida de inserción interproximal o recesiones gingivales muy profundas. Adicionalmente, la formación de cicatrices y alteraciones en la morfología de las papilas se describen como hallazgos relativamente frecuentes tras la técnica de colgajo desplazado hacia coronal, tanto en recesiones únicas como múltiples, lo cual fue igualmente observado en este caso clínico durante el proceso de reparación de los tejidos blandos.^{16,74,76}

Aun así, el procedimiento demostró capacidad para mejorar parámetros estéticos objetivos, además de generar una percepción subjetiva positiva en los pacientes respecto a la satisfacción con los resultados. Estos hallazgos subrayan la importancia de continuar desarrollando estudios clínicos controlados y documentando la experiencia acumulada, con el propósito de

optimizar las intervenciones y contribuir al establecimiento de protocolos estandarizados en cirugía plástica periodontal.

Técnica túnel con colgajo desplazado hacia coronal con injerto gingival de tejido conectivo subepitelial

- Color gingival:

La evaluación del color gingival mostró un cambio en el día 15, donde se registró un valor de 1, indicando una variación en el color. Este hallazgo coincide con los informes de autores, quienes sugieren que la inflamación postoperatoria puede influir en la coloración del tejido gingival. Luego a los 90 días, se pudo observar un color estable y armónica con respecto a los tejidos subyacentes. Este resultado coincide con los hallazgos de la bibliografía citada.^{56,70,71}

- Textura gingival

La textura del tejido cambió de suave a rugosa en el día 15 y luego se estabilizó a los 90 días con un aspecto suave. Este patrón sugiere una evolución positiva del tejido regenerado, lo que es consistente con los hallazgos de autores, quienes encontraron que la textura del tejido mejoró con el tiempo en pacientes tratados con estas técnicas.^{70,71}

- Contorno gingival

El contorno gingival presentó irregularidades durante los primeros 15 días posteriores a la cirugía, evidenciándose una leve mejoría a los 90 días de seguimiento. No obstante, no fue posible alcanzar un contorno completamente uniforme, hallazgo que resulta acorde con lo señalado en la literatura, donde se describe que la presencia de pérdida de inserción interproximal constituye un factor limitante para la obtención de una arquitectura gingival homogénea.⁵⁶

- Cobertura radicular

En la técnica se obtuvo como resultado coberturas radiculares parciales, con puntuaciones de 3 por diente, lo cual implica una mejora clínica significativa respecto al estado inicial, pero sin alcanzar la cobertura completa. Los

resultados obtenidos coinciden con la bibliografía citada por autores como Aroca, Clementini y De Sanctis, quienes señalaron que factores anatómicos y periodontales, como la ubicación de los dientes en la arcada, la inserción de frenillo alta, la presencia de un vestíbulo reducido, la profundidad de las recesiones y el fenotipo periodontal, constituyen determinantes críticos para el éxito en la resolución de recesiones gingivales en el sector anteroinferior.^{62,75,76}

- Fenotipo gingival

En el presente caso clínico, el fenotipo periodontal inicialmente delgado evolucionó hacia un fenotipo intermedio en el día 90. Se evidenció un aumento en el grosor tisular y en el ancho de encía queratinizada, acompañado de una profundización del vestíbulo y un desplazamiento apical de la inserción del frenillo. Este hallazgo resulta clínicamente relevante, ya que diversos autores, entre ellos Barootchi y Tavelli, han destacado que el tratamiento de la recesión gingival combinada con un injerto de tejido conectivo subepitelial no solo incrementa la cantidad de tejido blando, sino que también contribuye a reducir la progresión de la recesión gingival en el tiempo, sugiriendo una estabilidad tisular sostenida.¹⁷

- Profundidad de la recesión

La reducción de la profundidad de las recesiones evaluadas osciló inicialmente entre 4 y 6 mm, logrando tras la intervención una disminución entre 4 a 3 mm. Si bien no fue posible alcanzar la cobertura radicular completa, este resultado debe considerarse clínicamente satisfactorio, dado que los defectos correspondían a recesiones RT2, caracterizadas por la presencia de pérdida de inserción clínica interproximal. Esta condición anatómica se asocia desde el inicio con una menor probabilidad de lograr cobertura radicular completa. En consecuencia, los resultados obtenidos no deben interpretarse como un fracaso terapéutico, sino como una respuesta esperable y congruente con las condiciones clínicas iniciales y su pronóstico periodontal. Estos hallazgos son consistentes con lo reportado en la literatura, donde se señala que la pérdida de inserción proximal, sumada a la elevada profundidad de la recesión, constituye un factor determinante que limita de manera significativa la predictibilidad de alcanzar una cobertura radicular completa.^{74,76}

- Expectativa del paciente

La transición de una expectativa negativa a positiva refuerza la importancia de la comunicación y la confianza en el proceso de tratamiento, un aspecto que ha sido subrayado por múltiples autores en el ámbito de la cirugía plástica periodontal.⁶⁹

Los hallazgos obtenidos en el presente trabajo se muestran coinciden en algunos aspectos con lo reportado en la literatura existente. Al compararlos con lo descrito en estudios donde se evalúan de manera independiente las técnicas de túnel modificado desplazado hacia coronal y de colgajo desplazado coronal en sobre, los parámetros de cicatrización parecen seguir una evolución similar a la descrita por diversos autores. Sin embargo, la evidencia científica disponible respecto a la combinación de ambas técnicas y su estabilidad a largo plazo es aún limitada. La integración de diferentes abordajes quirúrgicos puede aportar beneficios clínicos al combinar las ventajas particulares de cada técnica, especialmente en el tratamiento de recesiones múltiples adyacentes, donde suelen coexistir variaciones anatómicas relevantes. Entre ellas se destacan las diferencias en la profundidad de las recesiones, el grosor de las papilas interdentes, el ancho de encía queratinizada y la complejidad anatómica del sector anteroinferior, factores que condicionan tanto la planificación quirúrgica como la predictibilidad de los resultados. En este contexto, la aplicación combinada de ambas técnicas permite potenciar sus beneficios individuales y, al mismo tiempo, minimizar sus limitaciones. Asimismo, este abordaje demostró favorecer la modificación del fenotipo periodontal y generar una percepción subjetiva positiva en los pacientes en términos de satisfacción estética y funcional. Estos hallazgos subrayan la importancia de continuar investigando y documentando este tipo de procedimientos, con el propósito de optimizar las intervenciones clínicas y contribuir al establecimiento de protocolos más estandarizados en cirugía plástica periodontal.

CONCLUSIÓN

El tratamiento de recesiones gingivales múltiples en el sector anteroinferior representa un desafío clínico que requiere una planificación quirúrgica cuidadosa, un abordaje individualizado. A través de la comparación de tres técnicas quirúrgicas distintas, técnica túnel desplazado hacia coronal con injerto de tejido conectivo, colgajo desplazado hacia coronal en sobre y una variante combinada, fue posible analizar diferencias en la eficacia clínica y estética de cada procedimiento. A través de del mismo, se han abordado tanto los objetivos generales como los específicos, ofreciendo una perspectiva integral sobre el tratamiento de recesiones en el sector antero inferior.

Los resultados obtenidos mostraron que la técnica de túnel ofreció la mayor cobertura radicular y la mejor puntuación estética (RES), con estabilidad de resultados a mediano plazo y una percepción altamente positiva por parte del paciente.

Las otras dos técnicas también mostraron mejoras clínicas y estéticas notables, aunque con menor grado de cobertura radicular completa.

Estos hallazgos refuerzan la importancia de seleccionar la técnica quirúrgica más adecuada según las características del caso, incluyendo el fenotipo periodontal, la profundidad de recesión y la demanda estética, así como de contar con un operador entrenado en técnicas avanzadas. Tal como se observó en los casos presentados, estos factores condicionan los resultados clínicos y no necesariamente por una menor eficacia propia de la técnica empleada.

En conclusión, la elección del abordaje quirúrgico influye de manera directa en la predictibilidad y el éxito del tratamiento de recesiones múltiples. Una evaluación clínica integral, sumada al conocimiento actualizado de la evidencia disponible, resulta indispensable para alcanzar resultados estables, funcionales y estéticamente satisfactorios a largo plazo.

Desde el punto de vista clínico, este trabajo enfatiza la importancia de una adecuada planificación preoperatoria, la individualización del tratamiento y la educación del paciente como elementos determinantes para el éxito

terapéutico. Asimismo, se destaca la necesidad de controles postoperatorios periódicos y de la implementación de hábitos de higiene oral rigurosos que contribuyan a la estabilidad de los resultados.

Finalmente, se plantea que futuros estudios con un mayor número de casos, seguimiento prolongado y herramientas de evaluación estandarizadas serán esenciales para consolidar la evidencia existente y optimizar los criterios de selección de técnicas quirúrgicas en el tratamiento de recesiones múltiples, especialmente en zonas de alta relevancia estética.

BIBLIOGRAFÍA

1. Imber JC, Kasaj A. Treatment of Gingival Recession: When and How? *Int Dent J*. 2021 Jun 1;71(3):178–87.
2. Yadav VS, Gumber B, Makker K, Gupta V, Tewari N, Khanduja P, et al. Global prevalence of gingival recession: A systematic review and meta-analysis. *Oral Dis*. 2023;29(8).
3. Marini MG, Greggi SLA, Passanezi E, Sant'Ana ACP. Gingival recession: prevalence, extension and severity in adults. *J Appl Oral Sci*. 2004 Sep;12(3):250–5.
4. Merijohn GK. Management and prevention of gingival recession. *Periodontol 2000*. 2016;71.
5. Kassab MM, Cohen RE. The etiology and prevalence of gingival recession. *J Am Dent Assoc*. 2003;134(2):220–5.
6. Zucchelli G, Mounssif I. Periodontal plastic surgery. *Periodontol 2000*. 2015 Jun 1;68(1):333–68.
7. Amarante ES, Leknes KN, Skavland J, Lie T. Coronally Positioned Flap Procedures With or Without a Bioabsorbable Membrane in the Treatment of Human Gingival Recession. *J Periodontol*. 2000;989.
8. Fageeh HI; N; Bhati AK; Thubab AY; Sharrahi HMM; Aljabri YS; Alotaibi FI, et al. Assessing the Reliability of Miller's Classification and Cairo's Classification in Classifying Gingival Recession Defects: A Comparison Study. *Medicina (Kaunas)*. 2024 Jan 25;60(2):205.
9. Gorman WJ. Prevalence and Etiology of Gingival Recession. *J Periodontol*. 1967;50–316.
10. Renkema AM, Fudalej PS, Renkema AAP, Abbas F, Bronkhorst E, Katsaros C. Gingival labial recessions in orthodontically treated and untreated individuals: A case - Control study. *J Clin Periodontol*. 2013 Jun;40(6):631–7.

11. Alahmari MMM. Comparative Efficacy of Medium and Soft Toothbrushes in Plaque Removal and Gingivitis Control. *Medical Science Monitor*. 2024 Aug 16;30.
12. Fan J, Caton JG. Occlusal trauma and excessive occlusal forces: Narrative review, case definitions, and diagnostic considerations. *J Periodontol*. 2018 Jun 1;89: S214–22.
13. Manfredini D, Ahlberg J, Mura R, Lobbezoo F. Bruxism Is Unlikely to Cause Damage to the Periodontium: Findings From a Systematic Literature Assessment. *J Periodontol*. 2015 Apr;86(4):546–55.
14. Lindhe. *Lindhe's Clinical Periodontology and Implant Dentistry*. seventh edition. Berglundh T. GW, LN, SM, editor. Vols. 1–2. WILEY Blackwell; 2021.
15. Sarhan S, Ahmed E, Hussein RR, Abou-Bakr A. Prevalence, etiology and clinical characteristics of gingival recession in a sample of adult Egyptian dental patients: a cross sectional study. *BMC Oral Health*. 2025 Dec 1;25(1).
16. Cortellini P, Bissada NF. Mucogingival conditions in the natural dentition: Narrative review, case definitions, and diagnostic considerations. *J Periodontol*. 2018 Jun 1;89:S204–13.
17. Barootchi S, Tavelli L, Zucchelli G, Giannobile W V., Wang HL. Gingival phenotype modification therapies on natural teeth: A network meta-analysis. *J Periodontol*. 2020 Nov 1;91(11):1386–99.
18. Wennström JL. Mucogingival therapy. *Annals of periodontology / the American Academy of Periodontology*. 1996;1(1):671–701.
19. Khursheed DA, Zardawi FM, Arf AN. A Review of Gingival Recession and the Surgical Managements According to Their Classification and Etiologic Backgrounds: A Clinical Case Study. *Case Rep Dent*. 2024 Jan 1;2024(1):5510846.
20. Khursheed DA, Zardawi FM, Arf AN. A Review of Gingival Recession and the Surgical Managements According to Their Classification and Etiologic

- Backgrounds: A Clinical Case Study. *Case Rep Dent.* 2024 Jan 1;2024(1):5510846.
21. Khursheed DA, Zardawi FM, Arf AN. A Review of Gingival Recession and the Surgical Managements According to Their Classification and Etiologic Backgrounds: A Clinical Case Study. *Case Rep Dent.* 2024 Jan 1;2024(1):5510846.
 22. Jepsen S, Caton JG, Albandar JM, Bissada NF, Bouchard P, Cortellini P, et al. Periodontal manifestations of systemic diseases and developmental and acquired conditions: Consensus report of workgroup 3 of the 2017 World Workshop on the Classification of Periodontal and Peri-Implant Diseases and Conditions. *J Clin Periodontol.* 2018 Jun 1;45: S219–29.
 23. Chambrone L, Coccaro M, Montaña AJ, Lafaurie GI. The influence of tobacco smoking on the outcomes achieved by root coverage procedures: An updated systematic review. *J Esth Rest Dent.* 2024 Jan 1;37(1).
 24. Chambrone L, Chambrone D, Pustiglioni FE, Chambrone LA, Lima LA. The influence of tobacco smoking on the outcomes achieved by root-coverage procedures: A systematic review. *Journal of the American Dental Association.* 2009;140(3):294–306.
 25. Leite FRM, Nascimento GG, Scheutz F, López R. Effect of Smoking on Periodontitis: A Systematic Review and Meta-regression. *Am J Prev Med.* 2018 Jun 1;54(6):831–41.
 26. Fageeh HI; N;, Bhati AK;, Thubab AY;, Sharrahi HMMH;, Aljabri YS;, Alotaibi FI, et al. Assessing the Reliability of Miller's Classification and Cairo's Classification in Classifying Gingival Recession Defects: A Comparison Study. *Medicina (Kaunas).* 2024 Jan 25;60(2):205.
 27. G. Caton J, Armitage G, Berglundh T, Chapple ILC, Jepsen S, S. Kornman K, et al. A new classification scheme for periodontal and peri-implant diseases and conditions – Introduction and key changes from the 1999 classification. *J Clin Periodontol.* 2018 Jun 1;45:S1–8.
 28. Cairo F, Nieri M, Cincinelli S, Mervelt J, Pagliaro U. The interproximal clinical attachment level to classify gingival recessions and predict root

- coverage outcomes: An explorative and reliability study. *J Clin Periodontol*. 2011 Jul;38(7):661–6.
29. Pini-Prato G. The Miller classification of gingival recession: Limits and drawbacks. *J Clin Periodontol*. 2011 Mar;38(3):243–5.
 30. Pini-Prato G. The Miller classification of gingival recession: Limits and drawbacks. *J Clin Periodontol*. 2011 Mar 1;38(3):243–5.
 31. Pini-Prato G, Franceschi D, Cairo F, Nieri M, Rotundo R. Classification of Dental Surface Defects in Areas of Gingival Recession. *J Periodontol*. 2010 Jun 1;81(6):885–90.
 32. Zucchelli G, Gori G, Mele M, Stefanini M, Mazzotti C, Marzadori M, et al. Non-Carious Cervical Lesions Associated With Gingival Recessions: A Decision-Making Process. *J Periodontol*. 2011 Dec;82(12):1713–24.
 33. Zucchelli G, Testori T, De Sanctis M. Clinical and Anatomical Factors Limiting Treatment Outcomes of Gingival Recession: A New Method to Predetermine the Line of Root Coverage. *J Periodontol*. 2006 Apr;77(4):714–21.
 34. Zucchelli G, Mele M, Stefanini M, Mazzotti C, Mounssif I, Marzadori M, et al. Predetermination of Root Coverage. *J Periodontol*. 2010 Jul;81(7):1019–26.
 35. Botero J, Bedoya E. Determinantes del diagnóstico periodontal. *Revista clínica de periodoncia, implantología y rehabilitación oral*. 2010 Aug;3(2):94–9.
 36. Fu J, Yeh C, Chan H, Tatarakis N, Leong DJM, Wang H. Tissue Biotype and Its Relation to the Underlying Bone Morphology. *J Periodontol*. 2010 Apr;81(4):569–74.
 37. Stefanini M, Marzadori M, Aroca S, Felice P, Sangiorgi M, Zucchelli G. Decision making in root-coverage procedures for the esthetic outcome. *Periodontol 2000*. 2018 Jun 1;77(1):54–64.
 38. Lang NP, Löe H. The Relationship Between the Width of Keratinized Gingiva and Gingival Health. *J Periodontol*. 1972;

39. Wennström JL. Lack of association between width of attached gingiva and development of soft tissue recession: A 5-year longitudinal study. *J Clin Periodontol*. 1987;14(3):181–4.
40. Rasperini G, Acunzo R, Limioli E. Decision Making in Gingival Recession Treatment: Scientific Evidence and Clinical Experience. *Clin Adv Periodontics*. 2011 May 1;1(1):41–52.
41. Cairo F, Pagliaro U, Nieri M. Treatment of gingival recession with coronally advanced flap procedures: A systematic review. *J Clin Periodontol*. 2008 Sep;35(SUPPL. 8):136–62.
42. Chambrone L, Sukekava F, Araújo MG, Pustiglioni FE, Chambrone LA, Lima LA. Root-Coverage Procedures for the Treatment of Localized Recession-Type Defects: A Cochrane Systematic Review. *J Periodontol*. 2010 Apr 1;81(4):452–78.
43. Zuhr OHM. Plastic esthetic periodontal and implant surgery. A Microsurgical Approach. Quintessence publishing, editor. 2012.
44. Zucchelli G GG. Cirurgia Estetica Mucogingival. 1st ed. Quintessence publishing; 2014.
45. Tavelli L, McGuire MK, Zucchelli G, Rasperini G, Feinberg SE, Wang HL, et al. Extracellular matrix-based scaffolding technologies for periodontal and peri-implant soft tissue regeneration. *J Periodontol*. 2020 Jan 1;91(1):17–25.
46. Rotundo R, Pancrazi GL, Grassi A, Ceresoli L, Di Domenico GL, Bonafede V. Soft Tissue Substitutes in Periodontal and Peri-Implant Soft Tissue Augmentation: A Systematic Review. *Materials*.
47. Rotundo R, Pancrazi GL, Grassi A, Ceresoli L, Di Domenico GL, Bonafede V. Soft Tissue Substitutes in Periodontal and Peri-Implant Soft Tissue Augmentation: A Systematic Review. *Materials* 2024. 2024 Mar 6;17(5):1221.
48. Vincent-Bugnas S, Borie G, Charbit Y. Treatment of multiple maxillary adjacent class I and II gingival recessions with modified coronally

- advanced tunnel and a new xenogeneic acellular dermal matrix. *Journal of Esthetic and Restorative Dentistry*. 2018 Mar 1;30(2):89–95.
49. Tavelli L, Barootchi S, Stefanini M, Zucchelli G, Giannobile W V., Wang HL. Wound healing dynamics, morbidity, and complications of palatal soft-tissue harvesting. *Periodontol 2000*. 2023 Jun 1;92(1):90–119.
 50. Tavelli L, Barootchi S, Ravidà A, Oh TJ, Wang HL. What Is the Safety Zone for Palatal Soft Tissue Graft Harvesting Based on the Locations of the Greater Palatine Artery and Foramen? A Systematic Review. *Journal of Oral and Maxillofacial Surgery* [Internet]. 2019 Feb 1 [cited 2025 Aug 21];77(2): 271.e1-271.e9. Available from: <https://pubmed.ncbi.nlm.nih.gov/30395825/>
 51. Chaushu L, Gavrielov MR, Chaushu G, Vered M. Palatal Wound Healing with Primary Intention in a Rat Model—Histology and Immunohistomorphometry. *Medicina (Kaunas)*. 2020 Apr 24;56(4):200.
 52. Zucchelli G, Marzadori M, Mounssif I, Mazzotti C, Stefanini M. Coronally advanced flap + connective tissue graft techniques for the treatment of deep gingival recession in the lower incisors. A controlled randomized clinical trial. *J Clin Periodontol*. 2014;41(8):806–13.
 53. Stefanini M, Mounssif I, Marzadori M, Mazzotti C, Mele M, Zucchelli G. Vertically Coronally Advanced Flap (V-CAF) to Increase Vestibule Depth in Mandibular Incisors. *Int J Periodontics Restorative Dent*. 2021 May;41(3):325–33.
 54. Sullivan HCAJH. The role of free gingival grafts in periodontal therapy. *Dent Clin North Am* .1969
 55. Allen Andrew L. Use of the Supraperiosteal Envelope in Soft Tissue Grafting for Root Coverage. I. Rationaie and Tectinique. *Int J Periodontics Restorative Dent*. 1994; 14:216–27.
 56. Zuhr O, Rebele SF, Cheung SL, Hürzeler MB. Surgery without papilla incision: tunneling flap procedures in plastic periodontal and implant surgery. *Periodontol 2000*. 2018 Jun 1;77(1):123–49.

57. Aroca S, Di Domenico G, Darnaud C, de Sanctis M. Modified Coronally Advanced Tunnel Technique with Site-Specific Application of Connective Tissue Graft for the Treatment of Multiple Adjacent Maxillary Gingival Recessions: A Case Series. *Int J Periodontics Restorative Dent*. 2021 Mar;41(2):253–9.
58. Molnár B, AS, KT, GI, WP, SA, SA, MD. Treatment of multiple adjacent Miller Class I and II recessions with collagen matrix and the modified coronally advanced tunnel technique. *Quintessence international Periodontology*. 2013;
59. Aroca S, Molnár B, Windisch P, Gera I, Salvi GE, Nikolidakis D, et al. Treatment of multiple adjacent Miller class i and II gingival recessions with a Modified Coronally Advanced Tunnel (MCAT) technique and a collagen matrix or palatal connective tissue graft: A randomized, controlled clinical trial. *J Clinical Periodontol*. 2013 Jul;40(7):713–20.
60. Burkhardt R, Lang NP. Coverage of localized gingival recessions: Comparison of micro-and macrosurgical techniques. *J Clin Periodontol*. 2005 Mar;32(3):287–93.
61. Cairo F, Barootchi S, Tavelli L, Barbato L, Wang HL, Rasperini G, et al. Aesthetic-And patient-related outcomes following root coverage procedures: A systematic review and network meta-analysis. *J Clin Periodontol*. 2020 Nov 1;47(11):1403–15.
62. Zucchelli G. DSM. Treatment of Multiple Recession-Type Defectis in Patients With Esthetic Demands. *J Periodontol*. 2000;71.
63. Aroca S, Molnár B, Windisch P, Gera I, Salvi GE, Nikolidakis D, et al. Treatment of multiple adjacent Miller class i and II gingival recessions with a Modified Coronally Advanced Tunnel (MCAT) technique and a collagen matrix or palatal connective tissue graft: A randomized, controlled clinical trial. *J Clin Periodontol*. 2013 Jul;40(7):713–20.
64. Zuhr O, Rebele SF, Thalmair T, Fickl S, Hürzeler MB, Zuhr H/. A Modified Suture Technique for Plastic Periodontal and Implant Surgery-the Double-

Crossed Suture Correspondence to: Dr Otto Zuhr. EUROPEAN JOURNAL OF ESTHETIC DENTISTRY. 2009;4.

65. Barootchi S, Tavelli L. Tunneled coronally advanced flap for the treatment of isolated gingival recessions with deficient papilla. The International Journal of Esthetic Dentistry |. 2022;17.
66. Zucchelli G, Mounssif I, Stefanini M, Mele M, Montebugnoli L, Sforza NM. Hand and Ultrasonic Instrumentation in Combination With Root-Coverage Surgery: A Comparative Controlled Randomized Clinical Trial. J Periodontol. 2009 Apr 1;80(4):577–85.
67. Buggapati L, Chava VK. Effect of combination of ethylenediaminetetraacetic acid + tetracycline with coronally positioned flap in the treatment of gingival recession: A clinical study. J Indian Soc Periodontol. 2016 Jan 1;20(1):57–62.
68. Górski B, Szerszeń M, Kaczyński T. Effect of 24% EDTA root conditioning on the outcome of modified coronally advanced tunnel technique with subepithelial connective tissue graft for the treatment of multiple gingival recessions: a randomized clinical trial. Clin Oral Investig. 2022 Feb 1;26(2):1761–72.
69. Cairo F, Rotundo R, Miller PD, Pini Prato GP. Root Coverage Esthetic Score: A System to Evaluate the Esthetic Outcome of the Treatment of Gingival Recession Through Evaluation of Clinical Cases. J Periodontol. 2009 Apr;80(4):705–10.
70. Rebele SF, Zuhr O, Schneider D, Jung RE, Hürzeler MB. Tunnel technique with connective tissue graft versus coronally advanced flap with enamel matrix derivative for root coverage: A RCT using 3D digital measuring methods. Part II. Volumetric studies on healing dynamics and gingival dimensions. J Clin Periodontol. 2014;41(6):593–603.
71. Zuhr O, Rebele SF, Schneider D, Jung RE, Hürzeler MB. Tunnel technique with connective tissue graft versus coronally advanced flap with enamel matrix derivative for root coverage: A RCT using 3D digital

- measuring methods. Part I. Clinical and patient-centred outcomes. *J Clin Periodontol*. 2014;41(6):582–92.
72. Guiha R, Khodeiry S El, Mota L, Caffesse R. Histological Evaluation of Healing and Revascularization of the Subepithelial Connective Tissue Graft. *J Periodontol*. 2001; 72:470–8.
73. Chambrone L, de Castro Pinto RCN, Chambrone LA. The concepts of evidence-based periodontal plastic surgery: Application of the principles of evidence-based dentistry for the treatment of recession-type defects. *Periodontol 2000*. 2019 Feb 1;79(1):81–106.
74. Cairo F, Nieri M, Pagliaro U. Efficacy of periodontal plastic surgery procedures in the treatment of localized facial gingival recessions. A systematic review. *J Clin Periodontol*. 2014 Apr 1;41: S44–62.
75. Tavelli L, Barootchi S, Nguyen TVN, Tattan M, Ravidà A, Wang HL. Efficacy of tunnel technique in the treatment of localized and multiple gingival recessions: A systematic review and meta-analysis. *J Periodontol*. 2018;89(9):1075–90.
76. Aroca S, Barbieri A, Clementini M, Renouard F, de Sanctis M. Treatment of class III multiple gingival recessions: Prognostic factors for achieving a complete root coverage. *J Clin Periodontol*. 2018 Jul 1;45(7):861–8.
77. Cairo F, Pagliaro U, Nieri M. Treatment of gingival recession with coronally advanced flap procedures: A systematic review. *J Clin Periodontol* [Internet]. 2008 Sep [cited 2025 Aug 29];35(SUPPL. 8):136–62.